Aus dem Universitäts-Institut und der -Poliklinik
für Konstitutionsmedizin der Charité Berlin
Leiter: Professor Dr. med. W. Jaensch

Sella turcica und Konstitution

Versuch einer Sellagrößen- und Formdeutung innerhalb konstitutionsmedizinischer Gefüge

Mit 9 Bildtafeln

Inaugural-Dissertation

zur Erlangung der Medizinischen Doktorwürde an der

Friedrich-Wilhelms-Universität zu Berlin

Vorgelegt von

Hans-Otto Martin

aus Eichwalde

Tag der Promotion: 15. März 1940

GEORG THIEME / VERLAG / LEIPZIG

M 395

Gedruckt mit Genehmigung und Unterstützung
der Medizinischen Fakultät der Universität Berlin

Dekan: Professor L. Kreuz
Referent: Professor W. Jaensch
Korreferent: Professor K. Frik

Inhaltsverzeichnis

Abschnitt 1. Allgemeine Betrachtung über die Hypophyse und ihre Beziehungen zur Sella turcica 9
„ 2. Aufnahmetechnik und Methodik 14
„ 3. Konstitutionsdiagnostik 19
„ 4. Brückenbildungen der Sella und Konstitution 26
„ 5. Extremvariationen der Sella und die Kapillarstruktur am Nagelfalz: 29
Einige von hier aus bereits abgeleitete Schlüsselbegriffe konstitutionsmedizinischer Betrachtungsweise im Sinne von W. Jaensch . 34
„ 6. Hochwuchs, Akromegalie und Sella 38
„ 7. Asthenie, Magersucht und Sella 40
„ 8. Wachstumshemmung und Sella 44
„ 9. Entwicklungshemmung, Infantilismus und Sella 47
Minusvariation des körperlich-seelischen Reifezustandes (Zusammenfassung von Abschn. 8 und 9) 53
„ 10. Sprachentwicklungshemmung und Sella 54
„ 11. Schwachsinn und Sella 56
„ 12. Mongolismus und Sella 58
„ 13. Pluriglanduläre Störungen und Sella 60
„ 14. Hypothyreosen und Sella 61
„ 15. Hyperthyreosen und Sella 63
„ 16. Spasmophilie, Tetanie und Sella 65
„ 17. Psychopathien und Sella 69
„ 18. Epilepsie und Sella 71
„ 19. Verschiedenes mit 72
1. Nachtrag über „Fettsucht und Sella“ von Wolfgang Schulz . . . 73
2. Nachtrag „Verzögerter Hodenabstieg und Sella“ von O. E. Rosinsky 74
„ 20. Gesamtzusammenfassung 74
„ 21. Tabellen der Sellagrößen, Formvarianten, Altersverteilung 79
„ 22. Schrifttum 84
„ 23. Tafelwerk mit Verzeichnis der Abbildungen 86

Digitized by the Internet Archive
in 2026

https://archive.org/details/IA41550812_0013

1. Allgemeine Betrachtung über die Hypophyse und ihre Beziehungen zur Sella turcica

Die Medizin unserer Zeit zeigt neben den Problemen der Gesundheitspflege und der Krankheitsvorbeugung ein eifriges Suchen nach Zusammenhängen im körperlich-seelischen Geschehen: neben der erbbiologischen Forschung im Bereiche der gesamten Pathologie beginnt sich eine Struktur- oder Ganzheitsphysiologie und Strukturpathologie der menschlichen Persönlichkeit abzuzeichnen, die auch in einer erbbiologischen Strukturpathologie (Curtius) ihre Ergänzung findet. Diese Beobachtung der ganzheitlichen und strukturellen biologischen Grundlagen der Persönlichkeit wie die des Volkes in ihrem Wachsen und Werden stellen heute besondere Anforderungen an die gesamte Medizin, in deren Rahmen die Konstitutionsforschung und die Konstitutionsmedizin sich bemüht, ihre besondere Aufmerksamkeit der Frage der Entfaltung der Erbanlagen im Werden der Konstitution oder körperlich-seelischen Gesamtverfassung (Struktur) zuzuwenden. Der in dieser Studie behandelte Versuch, gewissen Beziehungen zwischen Sella turcica und Konstitution (Gefüge oder Struktur) nachzugehen, soll daher nicht irgendeine ätiologische Einzeldeutung eines abweichenden Sellabildes herausarbeiten, sondern auf Grund klinischen Krankengutes der Methodik und den Möglichkeiten der Konstitutionsuntersuchung durch das Röntgenbild eine festere Grundlage geben, und zwar in bezug auf die Hypophyse und ihre Funktionsbeurteilung schon aus dem anatomischen Bilde der Sella turcica selbst. Es geht also auch nicht etwa um die Tumordiagnose der Sella turcica, die die Röntgenologen schon eingehendst beschäftigt hat, sondern zunächst um die Betrachtung der Sellaformen und -größen bei den verschiedensten Konstitutionstypen und Erkrankungsformen überhaupt, bis zu den schon äußerlich erkennbaren extremen Konstitutionsvarianten bei endokrinen Erkrankungen. Als wir zu einem gewissen Zeitpunkte an eine Ausarbeitung des ganzen Beobachtungsgutes herangingen, erhob sich die Frage der Einteilung des gesamten Krankengutes nach bestimmten Gesichtspunkten. Da von einigen schon bekannten klinischen Gruppen festzustehen schien, daß sie entweder zu kleine oder zu große Sellen haben (Zwergwüchse zu kleine, Akromegale zu große Sellen nach Biedl), so wählten wir die in unserer Beobachtung in der konstitutionsmedizinischen Klinik am häufigsten wiederkehrenden klinischen Gruppen als Einteilungsprinzip. Hieraus ergaben sich naturgemäß auch Überschneidungen, die aber in Kauf genommen werden mußten. Gleichzeitig bildete die Herauslassung aller Fettsuchtsfälle zunächst eine fühlbare Lücke in unserem Krankengut, weil letztere bereits einer Sonderbearbeitung unterlagen (131 Fälle). Es ist aber der Verzögerung des Druckes dieser Arbeit durch das Kriegsgeschehen zu verdanken, daß es immerhin noch gelang, in Abschnitt 19 am Schluß hiervon eine kurze Zusammenfassung über „Fettsucht und Sella“ (von Wolfgang Schulz) als Nachtrag einzuschalten; Entsprechendes gilt von den später hinzugekommenen 47 Sellen bei

verzögertem Hodenabstieg, die O. E. Rosinsky in unserem Institut sammelte und beschrieb; ebenso gilt das Gleiche von den 39 Fällen echter Hypokalzämie Joh. A. Schneiders aus unserem Institut, die wir beim Abschnitt Spasmophilie, Tetanie und Sella miterwähnen konnten (Abschnitt 16), schließlich auch von den 18 neueren Fällen A. Kühnes, die wir bei dem Abschnitt 10 (Sprachentwicklungshemmung und Sella) noch mitabhandeln.

Unser eigenes Beobachtungsgut umfaßt von den 1100 damals zur Verfügung stehenden Sellaaufnahmen, die W. Jaensch als Leiter des Institutes für Konstitutionsmedizin an der Charité, Berlin, im Laufe von 10 Jahren unermüdlich und folgerichtig gesammelt hat, nur 841 Aufnahmen[1]). Die übrigen wurden, teils weil sie bereits in der Arbeit von W. Schulz und Tsouloukidse über „Fettsucht und Konstitution“[2]) besprochen worden sind, teils aus aufnahmetechnischen Gründen ausgeschieden. Es handelt sich bei unserer Studie also um eine zunächst rein kasuistische Sammlung, die nur einen Weg aufzubrechen sich anschickt, der noch zu wenig begangen ist. Wir sind uns seiner Unvollkommenheiten voll bewußt. Immerhin handelt es sich um eine Übersicht über eine zehnjährige zielvolle Forschungsbemühung von W. Jaensch, deren Ergebnisse hier vorgelegt werden sollen.

Seitdem die Endokrinologie ihren Siegeszug angetreten hat, nimmt die chemisch-physiologische und pathologische Funktionsdiagnostik der innersekretorischen Drüsen an ständig steigender Wichtigkeit zu[3]). Ihre Vervollkommnung würde die nötige Ergänzung sein zu der verfeinerten Selladiagnostik, wie sie auf Grund morphologischer Verschiedenheiten hier versucht wird. Heute sehen wir schon mehr Krankheitsbilder als früher unter auch endokrinem Einfluß stehend an. Das gilt z. B. von einem Teil der Organerkrankungen, in deren Verlauf auch seelische Störungen auftreten. Es sei nur an die vielfältigen körperlichen und seelischen Klagen der Pubertät und des Klimakteriums, der Entwicklungshemmungen und an den Infantilismus erinnert. Diese Erkenntnis gab uns das Recht, die Sella nicht nur bei „hypophysären“ Erkrankungen, sondern auch bei anderen endokrinen sowie psychiatrisch-neurologischen Symptomenbildern zu röntgen, zumal es heute schon als verfehlt gelten muß, eine einzelne innersekretorische Drüse außerhalb des Ineinandergreifens des gesamten endokrinen Systems zu betrachten, innerhalb dessen die Hypophyse eine zentrale Stellung einnimmt. — Von vornherein muß aber gesagt werden, daß ein pathologisches Sellabild nicht immer symptomatisch bedeutsam zu sein braucht, wenn es in anderen Fällen auch das klinische Bild in bezug auf die endokrine Beteiligung klären kann. Wir wollen das Sellabild also nicht als ein Symptom darstellen, sondern in das Syndrom einer konstitutionellen Gesamtstörung sich einfügen lassen[4]), die innerhalb konstitutionsmedizinischer Gefüge im Werden der körperlich-seelischen Konstitution als dynamische Struktur (W. Jaensch und W. Schulz) Ausdruck ihrer besonderen, einmaligen, personalen Entfaltung ist, und

[1]) Es wird also im ganzen hier über 1076 Fälle einschließlich ihrer Sellen berichtet.

[2]) Aus dem Institut für Konstitutionsmedizin, noch im Manuskript. Erscheint voraussichtlich im gleichen Verlage.

[3]) Vgl. Pettersson, Belastungsinterferometrie. Konstitution und Klinik 1938, 2. — Derselbe, Klin. Wschr. 1939, 36.

[4]) Vgl. W. Jaensch, Grundzüge einer Physiologie und Klinik der psychophysischen Persönlichkeit. Julius Springer, Berlin 1926. — W. Jaensch und Mitarbeiter, Körperform, Wesensart und Rasse. G. Thieme, Leipzig 1934. — W. Jaensch und Mitarbeiter, Körperformung, Rasse, Seele und Leibesübungen. A. Metzner, Berlin 1936. — W. Jaensch und K. Pulvermüller, Konstitutionstherapie und Entwicklungsstörungen. Arch.

zwar auf dem Boden der unveränderlichen Erbmasse, als deren Ausprägung im Zusammenwirken von Erbe und Umwelt (Peristase). Es ist dies ein Vorgang, der sich übergreifend vollzieht über sog. Normale und Abnormale und sich nicht erschöpft in Beziehungen der Sella zu den bekannten klinischen Krankheitsbildern, von denen wir freilich in der Untersuchung zunächst unseren Ausgang nehmen mußten. Welche Beziehungen der „Sellastruktur" zu den konstitutionellen Gefügen in Wirklichkeit bestehen, wird schon im Verlauf der Arbeit selbst deutlicher und von W. Jaensch im Nachwort zusammenfassend und rückschauend klar hervorgehoben werden[1]). — Kehren wir zum Aufbau der vorliegenden Arbeit und ihren ersten Versuchen zurück, über die damals schon bekannten Beziehungen abnormer Sellaformen zu gewissen klinischen Krankheitsbildern hinauszukommen.

Es wurde daher von W. Jaensch seit 10 Jahren die Sella auch bei Erkrankungen geröntgt, bei denen nach den bestehenden Kenntnissen eine endokrine Komponente nicht sicher bekannt war. Das geschah zum Teil schon, um Vergleichsfälle zu gewinnen.

Die Röntgenologie der Sella turcica befaßte sich bis vor kurzem fast ausschließlich mit der Tumordiagnostik im und im umgebenden Sellaraum. Erst in neuester Zeit sind von Bokelmann, Haas, Kovács und von v. Wieser erfolgreiche Ansätze gemacht, aus der anatomischen Beschaffenheit der Sella turcica einen Schluß auf die Hypophyse und damit auf ihren normalen oder pathologischen Funktionszustand zu ziehen.

Hier wäre zuerst einmal die Frage zu stellen: Sind Veränderungen, die sich röntgenologisch an der Sella darstellen lassen, mit Änderungen des normalen Funktionszustandes der Hypophyse gleichbedeutend? Bestehen zwischen Sella und Hypophyse überhaupt funktionelle Beziehungen? In gewissen Fällen muß von vornherein zugegeben werden, daß ein normales Sellabild kein Beweis für eine normale Funktionstätigkeit der Hypophyse ist, zumal auch eine pathologisch veränderte Hypophyse in einem normal konfigurierten Sellaraum liegen kann. Durch klinische und experimentelle Erfahrung ist ferner der funktionelle Zusammenhang von Hypophyse und Zwischenhirn als sicher anzunehmen. Die Annahme eines regelrechten Lumens, das der Inkretüberleitung in den Ventrikel dient, gewinnt für den Normalzustand immer mehr an Wahrscheinlichkeit. So kann es leicht möglich sein, daß die unten beschriebenen, rein anatomischen Veränderungen der knöchernen Sella schon eine Abflußbehinderung des Inkretes zur Folge haben. Es mag freilich sein, daß eine Reihe der von uns als „sicher pathologisch" angesehenen Sellen auch bei sog. normalen Menschen vorkommen können. Aber erstens kann der Träger dieser Sella sich im Augenblick in einem endokrin ausgeglichenen Zustand befinden; durchläuft er aber eine spätere biologische Periode, kann sich trotzdem eine Störung bemerkbar machen. Zweitens braucht sich diese Störung nicht unter dem Bilde einer rein hypophysären Erkrankung zu zeigen, sondern die Dysfunktion kann sich in irgendeinen pathologischen Status, etwa den einer Entwicklungshemmung oder

Kinderhk. 1939, Beiheft 20. — W. Jaensch, Nachreifende Konstitutionstherapie körperlich-seelischer Entwicklungsstörungen. In: Kalk, Therapie der Berliner Universitätskliniken. Urban & Schwarzenberg, Berlin 1940. — O. E. Rosinsky, Konstitutionsmedizinischer Beitrag zur Frage des Kryptorchismus beim Menschen. Monographie. Gebrüder Hollinek, Wien 1940. (Aus dem Institut für Konstitutionsmedizin.) — Joh. A. Schneider, Sellabrücke und Konstitution. G. Thieme, Leipzig 1939.) Monographie aus dem Institut für Konstitutionsmedizin.) — H. Bernhardt, Hypophysäre Störungen. Med. Klin. 1939, 16. — A. Jores, in: Handbuch der Neurologie von Bumke-Foerster, Bd. 17.

[1]) Nur in der Buchausgabe enthalten.

einer extremen Konstitution einfügen, die nur bei einer eingehenden konstitutionsmedizinischen Untersuchung gegenüber dem ideal „Normalen" auffallen würde. Der unseren Untersuchungen zugrunde liegende „Normbegriff" orientiert sich ja nicht an dem Normbegriff des Durchschnittlichen, wie früher, sondern an einem Idealtypus, der heute als relativ selten verwirklicht anzusehen ist[1]).

Die Sellaform ist, so wie sie das Röntgenbild zeigt, das Ergebnis intra-, extrasellärer entwicklungsmäßiger und hereditärer Komponenten. Die intraselläre Komponente wird durch die sich während der Entwicklung verändernde Hypophyse dargestellt, die der knöchernen Sella ihr Wachstum vorschreibt. Wolfgang Schulz hat unabhängig von dieser Arbeit bereits auf die familiäre Ähnlichkeit einiger Sellabilder hingewiesen. Ein Beispiel dieser Art findet sich im Abschnitt „Hyperthyreose" (Tafel I, Abb. 6 und 7). Hier kommt die Ähnlichkeit der Sella von Mutter und Tochter in fast kongruenter Form, noch dazu unter pathologischen Bedingungen zum Ausdruck. Bei beiden besteht ein leichter M-Basedow. — Zu der ererbten Sellaform gesellen sich im fötalen und postfötalen Leben die Schädigungen, die auf den Schädel und auf die Sella verändernd wirken (Veränderungen des Schädelinnendruckes, Kompression, Rachitis, Hydrozephalus, prämature Nahtsynostose, sekundäre Hyperostosen nach Entzündungen und Blutungen usw.). Andererseits kann die die Sella ausweitende physiologische Druckwirkung infolge kümmernder Hypophyse fehlen, und es bleibt dann eine kindliche Sella bestehen. Eine nicht zu übersehende Möglichkeit der Entwicklungsstörung der Sella ist die bereits frühzeitig einsetzende Verknöcherung der knorpelig angelegten Sellateile und ihres Bandapparates, die zu Brückenbildungen zwischen den Clinoidfortsätzen führt. Das Ergebnis intra- wie extrasellärer Wachstumsstörungen der Sella ist oft eine eigenartige, bizarre Form, die man von vornherein als pathologisch bezeichnen möchte. Zum mindesten weicht sie von der runden oder länglichen harmonischen Idealform ab.

Es ist ohne weiteres einleuchtend, daß röntgenologisch in erster Linie sichere Vergrößerungen wie Verkleinerungen des Sellaraumes auf eine morphologisch veränderte Hypophyse schließen lassen, wobei aber bedacht werden muß, daß z. B. Adenome des Vorderlappens erst von einer gewissen Größe röntgenologisch sichtbare Usuren und Destruktionen verursachen. Die wichtigsten Grundsätze Bokelmanns, die uns Auskunft geben über die Beziehungen von Sellakapazität, Sellaprofilflächen und Hypophysengröße, seien wegen ihrer grundlegenden Wichtigkeit gleich zu Anfang nochmals zitiert:

„Kleine Sellaprofilflächen entsprechen bei Frauen durchweg kleinen, bei Männern mittleren, kleinen oder mittelgroßen, niemals großen Hypophysen."

„Ausgesprochen kleine Sellaprofilflächen entsprechen in 60% kleinen Hypophysen, sonst mittelgroßen, niemals großen."

„Ausgesprochen große Sellaprofilflächen entsprechen auch großen Hypophysen, ausnahmsweise mittelgroßen, niemals kleinen Organen."

„Mittelgroße Profile beobachtet man bei allen Hypophysengrößen."

Auf Grund dieser Ergebnisse ist also der Einwand entkräftet, daß die mittleren Sellaprofilflächen niemals einen Schluß zulassen auf den Sellaraum und dieser wieder nicht in festerer Beziehung stünde zur Hypophysengröße. Demnach

[1]) Vgl. Nachwort (S. 104) und W. Jaensch, Körperformung, Rasse, Seele und Leibesübungen. A. Metzner, Berlin 1936. — E. R. Jaensch, Der Gegentypus (S. 390). Joh. Ambrosius Barth, Leipzig 1938, neue Auflage 1941 in Vorbereitung.

kann also diese Sellaprofilflächenbestimmung zur Hypophysengrößenbestimmung in einem gewissen Umfang kritisch herangezogen werden.

Welcher Art etwa die Volumenzunahme der Hypophyse ist, kann aus dem Röntgenbild freilich nicht entnommen werden. Der Einwand gegen die Sellaröntgenologie muß daher anerkannt werden, daß, wenn sich überhaupt anatomisch sichtbare Zeichen einer Hypophysenveränderung erkennen lassen, diese erstens nicht unbedingt zu einer Verkleinerung oder Vergrößerung der Drüse selbst wie der Sella führen, und zweitens funktionelle Störungen sich überhaupt nicht immer pathologisch-anatomisch äußern müssen. In diesen, vielleicht durch andere Untersuchungsmethoden (Abderhaldensche Reaktionen; vgl. auch die „Petterssonsche Belastungsinterferometrie", Konstitution und Klinik 1938, 2) faßbaren Fällen von Abwegigkeiten der Hirnanhangsfunktion ist der Verwendung von Röntgenaufnahmen also zweifellos eine Grenze gesetzt[1]). Die Bokelmannschen Arbeiten bilden jedoch trotzdem eine Grundlage der Selladeutung, wie wir sie hier treiben. Weisen sie doch durch exakte Messungen nach, daß zwischen Hypophysengröße und mittlerer Sellaprofilfläche gewisse feste Beziehungen bestehen. Ein weiteres, unserer Ansicht nach wesentliches Moment ist die Beurteilung der Sellaform, auf die in dieser Arbeit ebenfalls besonderes Gewicht gelegt worden ist.

Betrachten wir nun systematisch die Möglichkeiten der Sellaverkleinerungen bzw. der zu kleinen mittleren Profilflächen, so können wir diese finden:

1. bei primär (kongenital) kleinen Hypophysen und damit Sellen,
2. bei sekundär kleinen Sellen:
   a) durch Hypophysenatrophie (s. unten),
   b) durch Hyperostosenbildung,
   c) bei infrasellären Tumoren.

Im Gegensatz zu den Sellaverkleinerungen steht deren Ausweitung, erstens durch einen intrasellären Tumor, der eine allseitige, halbkugelförmige Exkavation der Sella erzeugt. Das Dorsum wird rekliniert, verdünnt und schließlich reponiert. Es scheint, ebenso wie die vorderen Clinoidfortsätze, verlängert. Der Sellaboden wird verdünnt. Zweitens: bei der Exkavation extrasellären Ursprungs erhält die Sella die oft beschriebene Schüsselform mit wahrer Eingangserweiterung. Das Dorsum wird verkürzt oder keilförmig zugespitzt oder breit abgeschnitten. Diese extraselläre Affektion kann sein: ein Hypophysengangstumor (Erdheimtumor), ein Hirntumor und auch chronisch gesteigerter Hirndruck und Hydrozephalus. In unseren Fällen

[1]) In seiner „Studie über die Lage von Epiphyse und Hypophyse" [Z. Neur. 109 (1927), 1, 2] im Schädelinnenraum hat H. W. Reich (Berlin-Pankow) wesentliche entwicklungsdynamische Lageverhältnisse dieser Organe aufgedeckt, die sehr beachtliche neue Forschungsansätze für die Konstitutionsmedizin bedeuten. In den „Fortschritte auf dem Gebiete der Röntgenstrahlen", H. 4, 1936, hat der gleiche Autor in seiner Mitteilung „Hypophysometrie II" (weiteres Schrifttum a. a. O.) seinen Apparat und seine Methode zur Lagebestimmung von Zirbeldrüse und Sella im Schädelraum (auf der Schädelübersichtsaufnahme) erneut näher beschrieben. Nach seinen weiteren Angaben läßt sich mit Sicherheit annehmen, daß diese Lagebestimmung berufen sein kann, ebenfalls in der Erkennung von Entwicklungshemmungen und endokrinen Störungen weiterzuführen, auch dort, wo Form und Größe der Sella normal ist. Vgl. am gleichen Orte auch den Beitrag von H. Bober zu letzterer Arbeit (aus dem Institut für Konstitutionsmedizin), der im Anschluß an H. W. Reich und an Westenhöfer ebenfalls obige Zusammenhänge zu begründen sucht.

handelt es sich jedoch nicht um ausgesprochene Tumoren mit hochgradigen Usuren. Kurz zusammengefaßt ergeben sich folgende Möglichkeiten der Sellavergrößerung in unseren Fällen:

1. primär große Sella mit normaler, zu großer und nur selten zu kleiner Hypophyse (Bokelmann),
2. intrasellär bedingte Sellavergrößerung (s. Haas),
3. extrasellär bedingte Vergrößerung (s. Haas):
   a) durch sellanahen Tumor;
   b) durch sellaferne Affektionen (s. oben).

2. Aufnahmetechnik und Methodik

Zum weiteren methodischen Ausbau der Sellabeurteilung und -messung ist die Kenntnis und Verfeinerung der Aufnahmetechnik erforderlich.

Eine genaueste Abbildung der Sella zu erzielen, ist nur durch eine genaueste und genormte Aufnahmetechnik zu erreichen. Schon allein durch die Verzerrung infolge der Projektion der Sella entsteht ja nicht ein der Sella kongruentes Bild. Gelingt es nun einmal nicht, die wahre Sellagröße, sondern nur die Projektionsgröße darzustellen, so muß letztere in ihren Verhältnissen zur wirklichen Form durch absolut konstante Faktoren, wie einen stets gleichbleibenden Fokus-Filmabstand und nach Möglichkeit auch Sella-Filmabstand, ferner durch eine Zentrierung des Zentralstrahles gesichert sein. Nur unter diesen Umständen können verwertbare Vergleichsbilder entstehen, auf die wir heute noch angewiesen sind[1]).

Die Aufnahmen wurden sämtlich in der Röntgenabteilung der II. Medizinischen Klinik der Charité von Herrn C. W. Lohmann bzw. die Herren Schwiegk und Abel geschaffen, denen wir an dieser Stelle für diese kameradschaftliche Gemeinschaftsleistung unseren Dank abstatten!

Das gesamte Material bestand aus seitlichen Sellaaufnahmen. Der Fokus-Filmabstand war konstant 100 cm. Der Zentralstrahl wurde 1 cm über die deutsche Horizontale (das ist die Verbindungslinie vom unteren Orbitalrand zum Oberrand des Porus acusticus externus) in Höhe der Grenze vom hinteren und mittleren Drittel gerichtet. Die Parallelstellung der Schädelmediane zum Röntgenfilm wurde dadurch erreicht, daß in beide äußere Gehörgänge verschieden schattengebende Metallperlen eingelegt wurden, die bei genauester Parallelstellung des Kopfes und Zentrierung des Zentralstrahles übereinanderprojiziert werden; vielleicht mag der filmferne Schatten etwas hinterhauptwärts zu liegen kommen. Durch die Verschiedenheit der Perlenschatten kann auf dem Film rechts und links unterschieden werden. Das Aufnahmematerial bestand zum Teil aus Schädelübersichts-, meist aber aus mit der Bergschen Blende „gezielt-geschossenen" Aufnahmen der Sella[2]). Die Frage, ob der Übersichts- oder der gezielten Sellaaufnahme mittels der Bergschen Blende der Vorzug zu geben ist, kann nicht für alle Fälle einheitlich beantwortet werden[3]). Abgesehen davon, daß die ab-

[1]) Vgl. H. Bober, Röntgenaufnahmen der Sella turcica, aus dem Institut für Konstitutionsmedizin an der Charité. Fschr. Röntgenstr. 54 (1936), 4. Vgl. hier auch die Arbeit von H. W. Reich, Hypophysometrie II, siehe Anm. S. 13.

[2]) Diese Modifikation stammt von C. W. Lohmann, der hierüber schon selbst in Vorträgen berichtet hat.

[3]) Siehe bei H. Bober in Anm. 1.

geblendeten Aufnahmen eine größere Schärfe besitzen, wird man in Fällen von Epilepsie, Schädelmißbildungen usw. nicht auf die Übersichtsaufnahme verzichten können, ebenso nicht in Fällen mit gesteigertem Hirndruck. Bei den in unserem Krankengut häufigen innersekretorischen Störungen und Entwicklungshemmungen wird man aber die geschossenen Aufnahmen vorziehen, da sie eine viel weitgehendere Differenzierung der Sellaumrandung zulassen, zudem auf einen 18 × 24 cm großen Film 4 Aufnahmen geschossen werden können, von denen die Aufnahme mit der besten Perlenschattendeckung zum Messen verwandt wird, die anderen aber nicht außer acht gelassen werden. Ehe ich die von Haas darauf bezugnehmende Arbeit kannte, fiel mir auf, daß bei den Aufnahmen, in denen keine Schattendeckung der Perlen erzielt, d. h. also der Schädel um eine sagittale oder vertikale Achse gedreht war, die vorderen oder hinteren Clinoidfortsätze oftmals isoliert dargestellt waren. Ein Beispiel dieser Art sind Tafel I, Abb. 1 und 1a. In diesem Falle ist der Kopf des betreffenden Patienten in Abb. 1a um die sagittale Achse gedreht und die Clinoidfortsätze jeder Seite einzeln dargestellt worden. Besonders Aufnahmen mit einem dicken Dorsum sellae bedürfen einer derartigen Differenzierung, da es sich oft gezeigt hat, daß das sogenannte „Löwenkopfdorsum" durch ganz normal konfigurierte hintere Clinoidfortsätze bedingt war, die, übereinanderprojiziert, das gleiche Bild wie Hyperostosen ergaben (Tafel I, Abb. 3). Bei diesem Bild ist, ebenfalls durch Drehung der Sella, eine deutliche Abgrenzung der Proc. clin. post. gegenüber dem eigentlichen Dorsumkörper möglich. Bei Weiterbildung dieser Methode wird man sich in Zukunft vielleicht nicht mehr mit einer Profilaufnahme begnügen können.

Die systematische Untersuchung aller Sellen wurde nach folgendem Schema vorgenommen:

1. Die mittlere Sellaprofilfläche wurde gemessen, d. h. die Sellagröße bestimmt.
2. Die Sella wurde in eine von W. Jaensch angegebene Größenkategorie eingeordnet (s. unten).
3. Die Sella wurde in eine Formengruppe (s. unten) eingeordnet und damit gleichzeitig die knöcherne Umrandung betrachtet.

Über das Ergebnis der Größen- und Formuntersuchung der einzelnen Sellen gibt, für die verschiedenen Untersuchungsgruppen getrennt, später der Abschnitt 21 eingehend Auskunft, hier zugleich im einzelnen unter Angabe des Lebensalters, so daß in diesem Abschnitt zugleich für alle Untersuchungsgruppen und Abschnitte die jeweilige Altersverteilung unter den Untersuchten und Trägern der verschiedenen Sellen, getrennt nach Geschlechtern, zu ersehen ist, soweit das nicht schon in jedem Abschnitt selbst angegeben ist.

Methode der mittleren Sellaprofilmessung

Die subjektive Schätzung der Sellagröße erwies sich zu wissenschaftlichen Zwecken als unzulänglich. Ich ging daher zu der von Haas angegebenen durchaus einfachen und brauchbaren Methode der Sellaprofilmessung über. Die Sellakonturen wurden auf durchsichtiges Papier gepaust, dann mit Hilfe eines Quadratmillimeterpapieres die Flächen ausgezählt. Über die der Methode anhaftenden Fehlerquellen ist in dem Schrifttum (s. bei Haas, Bokelmann u. a.) schon viel geschrieben worden, und sie

sollen daher in dieser Arbeit nicht weiter erwähnt werden. Zur Erklärung der einzelnen Sellakonturen mögen in Tafel I die Abb. 2 und 2a dienen. Die Abb. 2 ist eine vergrößerte Zeichnung der nebenstehenden Sella 2a. Es bedeuten: A = laterale, B = mediane Sellakontur (Bokelmann), C = 3. Dorsumkontur, D = linker, E = rechter hinterer Clinoidfortsatz, F = vorderer Clinoidfortsatz, G = Schatten, in dem sich der anderseitige vordere Clinoidfortsatz verbirgt, H = Tuberculum sellae. Als obere, nicht knöcherne Sellabegrenzung (in Abb. 2 gestrichelt gezeichnet) wurde eine Linie angenommen, die den untersten Punkt des Tuberculum sellae mit der obersten Spitze des Dorsums an der 3. Dorsumkontur verbindet. Diese 3. Dorsumkontur, die in fast allen scharfen Aufnahmen sichtbar war, wurde als hintere Sellagrenze und die mediane (unterste) Sellakontur nach Bokelmann als untere Grenze angenommen. Die vordere Begrenzung ergibt sich dann von selbst. Nach dieser Konturzeichnung wurde die Fläche in Quadratmillimetern ausgezählt und das Ergebnis mit den von Kovács angegebenen Normalzahlen verglichen, da das mir zur Verfügung stehende Beobachtungsgut zum größten Teil endokrine Störungen aufwies und nicht gestattet, Normalwerte aufzustellen. Diese Normalwerte von Kovács waren nun aber auf einen Film-Fokusabstand von 70 cm berechnet, so daß ich aus diesem Grunde noch eine Umrechnung der Normalwerte auf unseren Abstand von 100 cm vornehmen mußte.

In Anbetracht der verschiedensten Fehlerquellen hat W. Jaensch bezüglich der Größeneinordnung der Sellen neben der normalen, zu großen und zu kleinen Sella die Bezeichnung „eher zu klein" und „eher zu groß" geprägt. Was ist unter diesen Bezeichnungen zu verstehen? Es sind dies Werte, die innerhalb einer bestimmten Streuungsgrenze (hier mit 10% angenommen) der unteren und oberen Normalwerte liegen. Ein Beispiel zur Erläuterung: Die Sellagröße eines 10jährigen Knaben liegt mit den Normalwerten zwischen 40 und 62 qmm. Demnach wären die Sellen mit einer Größe von 38—42 qmm als „eher zu klein" und die mit einer Größe von 59 bis 65 qmm als „eher zu groß" zu bezeichnen. Wir unterscheiden demnach 5 Größenkategorien: „sicher zu klein", „eher zu klein", „normal", „eher zu groß" und „sicher zu groß". Es erübrigt sich, darauf hinzuweisen, daß den verschiedenen Lebensaltern physiologischerweise auch entsprechende (s. u.) Sellagrößen zukommen, daß sogar ein Größenunterschied desselben Lebensalters ferner beim männlichen und weiblichen Geschlecht bemerkbar sein kann. Nähere Auskunft über das Wachstum der Sella findet man u. a. bei Brill (S. 85)[1]). Bemerkenswert ist vielleicht noch, daß das Wachstum der Sella mit den Wachstumsperioden des Körpers und der Größe des Kopfes durchaus nicht parallel läuft. Erst mit dem 23. Lebensjahr soll das Sellawachstum beendet sein. Dieser Zeitpunkt findet des öfteren in den folgenden Tabellen Erwähnung. Bei unserem eigenen Beobachtungsgut handelt es sich im übrigen zumeist, aber nicht ausschließlich um kindliche und jugendliche Sellen, die jeweiligen Ausnahmen sind ausreichend kenntlich gemacht. Zwischen der Größe des Kopfes und der Sellagröße besteht im allgemeinen keine Beziehung (vgl. auch Nachwort S. 102).

Nachdem nun die Sellagröße bestimmt war, wurde sie in das unten beschriebene Formenschema eingeordnet. Schon 1926 machten W. Wittneben und W. Jaensch auf Veränderungen der Sellabilder bei Schwachsinnigen aufmerksam. Sie fanden oft zusammengeschobene oder verflachte Sellen und auch häufig Eingangs-

[1]) Vgl. auch Nachwort, S. 102, Angaben amerikanischer Autoren hierüber.

verengungen. Haas glaubt, daß, wenn es keine spezifischen Sellaformen gibt, doch gewisse Formenveränderungen unser Interesse verdienen. Zu diesen gehen wir jetzt über.

Sellaformbetrachtung

Bei der Einordnung der Sellen sind wir so verfahren, daß wir die Sellaformen einteilten in: tiefe, runde, bohnenförmige, viereckige, flache, verzogene Bilder. Die Sella ändert normalerweise im Laufe des Lebens ihre Form. Wir wissen heute, daß Kinder zumeist eine runde Sella aufweisen (Tafel I, Abb. 4) mit wenig differenzierten Clinoidfortsätzen und Dorsum. Die Clinoidfortsätze bilden sich etwa vom 10.—12. Jahr voll aus. Oft wurde diese kindliche Sellaform auch bei Erwachsenen gefunden und häufig im Rahmen eines infantilen klinischen Bildes. Es scheint somit doch die Berechtigung gegeben, das kindliche Sellabild bei Erwachsenen in Verbindung mit dem klinischen Befund als pathologisch anzusehen. Andererseits sahen wir gewisse frühreife Sellen (Tafel I, Abb. 14). Die Sella dieses 8jährigen, entwicklungsrückständigen Jungen ist bereits gestreckt, der Längsdurchmesser ist größer als der Tiefendurchmesser. Diese gestreckte, „bohnenartige" Form pflegt man erst vom 14. bis 16. Jahr an zu finden. In Abb. 14 besteht ebenfalls eine Diskordanz zwischen Alter und Sellaform. Im ersten Lebensjahrzehnt nehmen wir also eine runde Form als physiologisch an. Aber auch in späteren Jahren sahen wir ausgesprochen runde Sellaformen (Tafel I, Abb. 5) ohne Zeichen von Knochendestruktionen. Doch ist hier mit größerer Bestimmtheit auch eine große Hypophyse anzunehmen (s. unter Hochwuchs Abschn. 6). Vom 15. Jahr an etwa überwiegt dann meist der Längen- gegenüber dem Tiefendurchmesser, so daß die Sella gestreckter, nach dieser Nomenklatur bohnenförmig (Tafel I, Abb. 6) aussieht. Sobald die senile Knochenatrophie einsetzt, das ist etwa im 50. Jahr, kommt wieder häufiger die runde Form vor. Die Sellagrößenbestimmung läßt infolge der Knochenatrophie keinen Schluß mehr auf die Hypophysengröße zu und ist demnach nicht mehr anzuwenden. In nicht wenigen Fällen sahen wir extrem bohnenförmige Sellen, deren Boden teils abnorm dick war. Diese Form ist von uns als flach bezeichnet worden (Tafel I, Abb. 7). Sie ist suspekt auf eine pathologische Form. Überwiegt nun der Tiefendurchmesser gegenüber dem Längendurchmesser, so haben wir eine tiefe Sella vor uns (Tafel I, Abb. 8). Eine weitere Variation, die sowohl bei annähernd runden, bohnenförmigen und flachen Sellen vorkommt, ist die viereckige Form. Meist ähnelt sie einem Rechteck (Tafel I, Abb. 9). Bezüglich der Formenbestimmung gibt es niemals strenge Grenzen, sondern es werden sich immer Übergänge zwischen den einzelnen Formen finden, und es bleibt der persönlichen Erfahrung überlassen, diese Fälle nach bestimmten Gesichtspunkten einzuordnen. Eine bisher unerwähnte Sellaform ist die verzogene Sella (Tafel I, Abb. 10 und 11). Diese Art der Sellen sind extrem flach und schüsselförmig erweitert. Das Dorsum braucht keine Zeichen von Destruktion zu zeigen (Tafel I, Abb. 11), ist jedoch öfters spitz und klein (Tafel I, Abb. 10). Der Übergang zum Planum sphenoidale bildet einen stumpfen Winkel, das Tuberculum sellae ist gesenkt. Es liegen Veröffentlichungen vor, nach denen diese Sellaform durch extrasellär bedingte Exkavation (Hydrocephalus internus oder durch Depression eines erweiterten 3. Ventrikels) bedingt sein kann. Gemessen ergaben diese Sellaprofilflächen stets zu hohe Werte. Es ist aber nicht anzunehmen, daß z. B. durch den chronisch erhöhten Druck beim Hydrocephalus internus auch die Hypophyse hypertrophiert. Das Gegenteil ist wahrscheinlicher

Haenisch veröffentlicht einen Fall diesbezüglicher Art, in dem auf dem Boden einer derartigen Sella eine sehr kleine Hypophyse gefunden wurde. Es ist aber anzunehmen, daß die Sellen, die das Bild der extrasellär bedingten Exkavation zeigen, d. h. verzogen sind, eine zur Dysfunktion neigende oder schon geschädigte Hypophyse bergen. Die verzogenen Sellen wurden in nicht wenigen Fällen gefunden, ohne daß aus anamnestischen Angaben oder aus dem Status auf eine intrazerebrale Druckerhöhung geschlossen werden konnte. Anamnestisch fand sich lediglich häufiger eine Rachitis und in einem Falle bestand eine Chondrodystrophie.

Wesentlich scheint, die Abweichungen von der harmonischen Sellaform zu registrieren. Hierher gehören alle Hyperostosen der Sellaumrandung. Es ist anzunehmen, daß ein zu dickes Dorsum eine Abflußbehinderung des Inkretes, wenn nicht sogar eine Kompression der Hypophyse mit sekundärer Druckatrophie bedingen kann. Ist durch einen entzündlich-regenerativen Vorgang das Dorsum einschließlich der hinteren Clinoidfortsätze hyperostotisch verdickt, ja besteht sogar zwischen den vorderen und hinteren Fortsätzen eine knöcherne Verbindung, eine sog. Brücke, so sind diese Knochenmassen viel weniger plastisch und Umbauvorgängen zugänglich und können so der wachsenden Hypophyse ein mitunter vielleicht unüberwindbares Hindernis entgegensetzen. Theoretisch besteht auch die Möglichkeit, daß die Hyperostosenbildungen kompensatorische Anpassungen an eine zu kleine Hypophyse darstellen. Das dicke Dorsum (Tafel I, Abb. 8)[1]) ist schon von vielen Autoren als pathologisch angesehen worden. Zeigt das Sellabild nun ein stärker verdünntes Dorsum (Tafel I, Abb. 13), besonders in Kombination mit einer zu großen und runden Sella, so genügen diese Symptome zur Diagnose: „zu große Hypophyse". Weiter beanspruchte das zu lange und hohe, kräftige Dorsum, das sog. Dorsum sellae elongatum (Raab) unsere Aufmerksamkeit[2]). Zu erwähnen wäre noch, daß die Hyperostosen als Residuen nach Entzündungen, Traumen, besonders geburtshilflicher Art, und Blutungen aufgefaßt werden, aber auch durch periostale Reizung nach einem Hydrozephalus entstehen können. Allen Hyperostosen ist die einengende Wirkung gemeinsam. Ich möchte wieder auf die Untersuchungen Bokelmanns verweisen, der bei Brückenbildungen zu kleine Hypophysen und auch eine entsprechend zu kleine Profilfläche fand. Eine noch unbeantwortete Frage ist es, ob eine räumliche Beeinträchtigung der Drüse durch Hyperostose des Sellabodens oder der Wände funktionell irgendwie ausgeglichen werden kann.

Eine gewisse Korrektur mußte in bezug auf den „engen Sellaeingang" vorgenommen werden. Berührten sich früher auf den Aufnahmen vordere und hintere Clinoidfortsätze, so wurde ein „enger Sellaeingang" angenommen. Gewiß war der Eingang auf der Projektion, d. h. auf dem Film eng, aber anatomisch wird der Sellaeingang überhaupt nicht von den Clinoidfortsätzen gebildet, sondern seitlich begrenzt. Der Eingang liegt zwischen dem Tuberculum sellae und der Dorsummitte, die sich auf der Röntgenaufnahme als 3. Dorsumkontur darstellt. Man stelle sich vor, daß der Hypophysenstiel von hintenher von den Proc. clin. post. wie von 2 Armen umfaßt wird (vgl. auch Tafel I, Abb. 3). Ich verweise auf die Arbeiten von Haas. Erst wenn der oberste Punkt der 3. Dorsumkontur nahe an das Tuberculum heranrückt, kann man mit Recht von einem engen Sellaeingang sprechen. Damit soll aber nicht gesagt werden, daß die sich auf der Projektion fast berührenden Clinoidfortsätze, die

[1]) Vgl. auch Taf. II, Abb. 23a; Taf. III, Abb. 35a, 36a; Taf. V, Abb. 48a, 57 u. a.
[2]) Vgl. Taf. VII, Abb. 70b, c, 71a (Raabsche Variante).

man vielleicht als „Pseudobrücke“ bezeichnen könnte, ohne Bedeutung für das Sellabild sind. Schneider mißt in unserem Institut dieser Pseudobrückenbildung ähnliche Bedeutung zu, wie der echten Brücke selbst.

Brückenbildung der Sella

Von verschiedenster Seite ist auf die Brückenbildung der Sella aufmerksam gemacht worden. Es handelt sich um verknöcherte Durastränge zwischen den vorderen oder mittleren Clinoidfortsätzen einerseits und den hinteren andererseits. Teils werden diese Brücken als anatomische Varianten ohne klinische Bedeutung angesprochen (Goldhammer, Schüller, Haas und Kovács), teils als unbedingt hypophysenbeeinflussend angesehen (Bokelmann, Schneider). Die zehnjährige Beobachtung der Sellen bei fast allen klinischen Patienten des Institutes für Konstitutionsmedizin gaben W. Jaensch die Erfahrung, daß die Sellabrücke ein immer irgendwie bedeutsames Symptom ist, das sich bei den Brückenträgern in der allerverschiedensten körperlich-seelischen Symptomatologie irgendwie negativer Art fast stets auswirkt. Auf Grund dieser Erfahrungstatsache hat sich in unserem Institut daher die Ansicht durchgesetzt, daß die Brückenbildung stets als pathologisch anzusehen ist. Gestützt wird unsere Ansicht durch die Untersuchungen Bokelmanns und die Arbeiten Schneiders aus unserem Institut (Joh. A. Schneider, Sellabrücke und Konstitution. G. Thieme, Leipzig 1938[1]). Im Laufe unserer Arbeit konnten wir die Bestätigung dieser Auffassung finden. — Der Sellamessung erwachsen bei Brücken Schwierigkeiten. In Hinsicht darauf, daß aber hier schon grobanatomische Veränderungen vorhanden sind, ist die Sellamessung hier nicht von so ausschlaggebender Bedeutung, selbst wenn das Profil eine normale Größe ergibt.

Bei sonst unveränderter Sella wurde den extrasellär liegenden vorderen Clinoidfortsätzen weniger Beachtung geschenkt. Waren sie infolge Atrophie der Vorderwand verlängert, wurde das natürlich beachtet. Nur in einem einzigen Falle wurde eine Konturunterbrechung, d. h. welliger Verlauf des Sellabodens beobachtet. Die übrigen knöchernen Teile der näheren Sellaumgebung wurden nach den von Haas angegebenen Richtlinien betrachtet. Dazu gehören der Sulcus chiasmaticus, Tuberculum sellae, Planum sphenoidale, der Clivus und gelegentliche Tentoriumverkalkungen.

3. Konstitutionsdiagnostik

Die physiologischen und pathologischen Zusammenhänge von Hypophysen-Zwischenhirnsystem, Entwicklung und Stoffwechsel sind derartig umfangreich und zum Teil noch hypothetisch, daß in den folgenden Abschnitten nur kurz darauf verwiesen werden kann. Allgemeinpathologisch bietet sich eine Störung des endokrinen Systems, besonders wenn sie die Hypophyse betrifft, nur in den wenigsten Fällen auf ein Organ oder eine Drüse beschränkt dar. Durch die glandotrope Wirkungsweise der Hypophyse sehen wir bei ihren frühen Funktionsstörungen sehr oft Veränderungen der Entwicklung, des Stoffwechsels, der Körpergestalt, ja auch der Psyche, besonders, wenn man gewöhnt ist, mit den Augen des Konstitutionsmediziners zu sehen. Als Beispiel erwähne ich das Zusammentreffen von Hochwuchs und Infantilismus,

[1]) Vgl. Abschnitt 4, S. 26.

tetanischer Symptome mit Stoffwechselerkrankungen und Hypophysen-Zwischenhirnstörungen[1]). Infolge der Zentralstellung der Hypophyse besteht auch die Möglichkeit der sekundären Veränderung durch funktionelle Disharmonien anderer, ihr untergeordneter Organe und Systeme.

Die im Institut für Konstitutionsmedizin betriebene, von W. Jaensch zum großen Teil selbst angegebene Konstitutionsdiagnostik stützt sich nicht allein auf die Feststellung körperlicher Merkmale, sondern betrachtet die psychisch-seelische Wesensart als Teilstruktur der gesamten Konstitution[2]). Allgemein bekannt sind die körperlichen Stigmata der Hyper- wie Hypothyreose. Genau wie hier der Gesichtsausdruck charakteristische Eigentümlichkeiten zeigt, so haben W. Jaensch und W. Schulz auch für das „hypophysäre Gesicht" Merkmale angegeben: es sind dies ein verschmälertes Mittelgesicht mit eingezogener Nasenwurzel; die Nase ist oft kurz und gedrungen gebaut, die Augenbrauen sind oftmals zusammengewachsen, die Augen selbst liegen tief, die Augenspalten sind schmal. Eine gewisse Ausdrucksarmut ist dem hypophysären Gesicht eigen, besonders dann, wenn es sich mit dem Tetaniegesicht oder Krampfgesicht (T-Typ nach W. Jaensch) paart. Vielfach lassen sich bei hypophysär gestörten Individuen Zahnstellungsanomalien erkennen, worauf ebenfalls W. Jaensch hingewiesen hat. Die Finger sind häufig zugespitzt, weiter finden sich Striae distensae, die von plötzlichen Wachstumsperioden oder Gewichtsschwankungen zeugen. Die Gaumenbildung ist oft spitzbogenförmig. Die anamnestischen Fragen erstrecken sich selbstverständlich auf erbbiologische Belastung, Geburtsverlauf, Frühentwicklungsphasen und bisher durchgemachte Krankheiten, allgemeine Bewährung in Schule und Leben. Die körperliche Untersuchung nimmt den üblichen Verlauf, wie er in jeder inneren Poliklinik geübt wird. Besonderer Wert wird natürlich der konstitutionsmedizinischen Untersuchung beigelegt. Sie erstreckt sich auf Wuchsform, Körpergewicht, Breit- oder Schmalhüftigkeit, Genitalentwicklung und -status, Blutmengenverschiebung (Cutis marmorata), Dermographismus u.a. Auf ein weiteres, auf das Hypophysen-Zwischenhirnsystem deutendes Zeichen haben W. Jaensch und W. Meier hingewiesen. Es ist das der sehr oft festzustellende übermäßige Durst bei Kindern und Erwachsenen[3]). Der von Emmert angegebene Versuch der Nachbildmessung in seiner Modifikation nach E. R., W. Jaensch und C. Mandowsky ebenso wie andere eidetische Phänomene und ihre Typen geben uns eine Handhabe, über den sinnesphysiologischen Entwicklungszustand zu urteilen. Ferner gehört zum Rüstzeug des Konstitutionsmediziners in entsprechenden Fällen eine eingehende psychologische und charakterologische Prüfung seiner Patienten. Auf die morphogenetische Kapillarmikroskopie nach W. Jaensch als eine der wichtigsten Untersuchungsmethoden wird in dem betreffenden Abschnitt näher eingegangen. Zu jeder Untersuchung gehört die Sellaaufnahme, wie bereits gesagt ist. Wir fassen in folgendem, nach den Formulierungen von W. Jaensch, die „hypophysären Stigmen", als Zeichen der Wuchsdisharmonie oder extremen Variation der Differenzierung (Entfaltung der Erbanlage) des gesamten Organismus, noch einmal übersichtlich zusammen.

[1]) Vgl. Joh. A. Schneider, Hypokalzämie als Zwischenhirnsymptom (aus dem Institut für Konstitutionsmedizin, Charité). Münch. med. Wschr. 1939, 50.

[2]) Vgl. E. Koch, Konstitution und Klinik 1939, 2.

[3]) Es handelt sich hier um einen sicher übermäßigen Durst, wenn man so will, also um die überraschend häufige Verbreitung angedeuteter Formen eines Diabetes insipidus, dessen voll ausgeprägte Form im allgemeinen als seltenes Vorkommen gewertet wird.

Tabelle 1

Hypophysäre Stigmen im Sinne von W. Jaensch[1])

a) Anatomische Merkmale:

Gröbere Zahnstellungsanomalien, Verzögerung der Zahnentwicklung. Hoher Steilgaumen. Striae distensae. Verzögerung der primären und sekundären sexuellen Differenzierung bei Knaben bis zu beiderseitigem Kryptorchismus hin[2]). Leichte bis gröbere Fettwüchsigkeit mit Betonung des Hüftfettes.

Schmalhüftigkeit bei Mädchen, Breithüftigkeit bei Knaben (beides im Verhältnis zur Schulterbreite). Auffallend nach vorn zugespitzte Finger, zumal mit polsterförmigen Gestaltungen auf den einzelnen Fingergliedern. Hypophysäres Gesicht s. o.

Jugendliche Fettsucht ohne myxödematöse Beschaffenheit. Jugendliche Magersucht und Asthenie mit Hypogenitalismus oder mit dem Gegenteil, feinere akromegaloide Wuchsformen (extreme Varianten), auch einzelner Körperabschnitte für sich.

b) Funktionelle Merkmale:

Ängstlich-weinerliche, weichliche Gemütslage. Mehr oder weniger auffallender Durst („Durstkinder") mit oder ohne erbbiologische Diabetesbelastung.

Psychosexueller Infantilismus, verzögerte Pubertät.

Sexueller Hypogenitalismus mit Hypotonie der Organe.

Mißverhältnis zwischen psychosexuellem Entwicklungsrückstand und auffallender Übergröße der Organe.

Feminine Wesenszüge bei Knaben, virile bei Mädchen.

Entsprechende Bewegungsformen.

Wir sprechen zu a) und b) im weiteren Sinne bereits von „Mittelhirn-" oder „Hypophysenzwischenhirnschwächlingen", besonders aber, wenn sich obigem noch extreme Sellavarianten hinzugesellen (nach J. A. Schneider).

Zu diesen obengenannten, schon gröberen Konstitutionsstigmen und anderen funktionellen Zeichen der Entwicklungshemmung, Entwicklungs- und Funktionsdisharmonie überhaupt treten dann noch die verschiedensten anderen Merkmale konstitutioneller Wesensart auch im typologischen Sinne (T- und B-Typus), über die näheres das nachstehend aufgeführte Schrifttum bringt, insbesondere auch über die Zeichen der später erwähnten (S. 35) Integration, Desintegration und des lytischen Typus im Sinne E. R. und W. Jaenschs. — Hier sei von allem diesen nur noch eine kurze Übersicht über die „Reifungsdiagnostik" im Sinne von Wilfried Zeller aus dessen unten angeführten Arbeiten gebracht, weil diese Übersicht einen besonders guten Überblick gibt zum Verständnis dessen, was mit unserer Konstitutionsdiagnostik gemeint ist[3]). Gleichzeitig soll dies den Nachuntersucher anregen und ihn in Stand setzen, auch diese Reifungsdiagnostik innerhalb der hier behandelten Zusammenhänge mit zur Anwendung zu bringen, obwohl letztere systematische Form dieser Diagnostik in unseren Beobachtungen noch nicht selbst zur Anwendung gekommen ist, während freilch einzelne dieser Reifezeichen als solche bereits mehr oder weniger

[1]) Aus W. Jaensch, Psychophysiologische Konstitutionsdiagnostik, in: „Die konstitutions- und rassebiologische Diagnostik des Jugendarztes" aus W. Zellers „Handbuch der jugendärztlichen Arbeitsmethoden". Joh. Ambr. Barth, Leipzig 1938.

[2]) Vgl. unten die feinere Differenzierung dieser „Reifungszeichen" nach W. Zeller in Tabelle 2 und 3.

[3]) Vgl. hierzu auch die Arbeiten von H. Bober, insbesondere dessen „Schulkinderuntersuchung im Fläming" (aus dem Anthrop.-Ethnolog. Institut der Universität Leipzig und dem Institut für Konstitutionsmedizin an der Charité-Berlin), phil. Inaug.-Diss., Leipzig 1937. Weitere Arbeiten des Genannten siehe im Schrifttum.

Berücksichtigung gefunden haben (s. o.). Es handelt sich hierbei immer um die Feststellung der altersgemäßen, vor allem geschlechtlichen Differenzierung als Zeichen unvollkommener oder vollkommener Maturität, konstitutioneller Verhältnisse, die ebenfalls einen sehr wichtigen Teilausschnitt der Entwicklungsharmonie bzw. Disharmonie erkennen lassen. Die systematischere Beachtung dieser „Reifungszeichen" in unserem Zusammenhange ist um so mehr zu fordern, als gerade diese „Maturitätsmerkmale" W. Zellers feinere hypophysär-gonadotrope Abweichungen erkennen lassen, als etwa der Kryptorchismus und anderes. Ähnliches gilt von den Wachstumszusammenhängen und Abwegigkeiten von Körpergrößen- und Gewichtsverhältnissen.

Nach Wilfried Zeller ist die Maturität gekennzeichnet[1]):

1. durch die eben erreichte volle Ausprägung der primären und sekundären Geschlechtsmerkmale,
2. durch das Abebben des Längenwachstums,
3. durch die Harmonisierung der Körperformen.

So wird in der Maturität zum erstenmal die körperbauliche und seelische Verfassung am reinsten sichtbar. Denn hier wird sie nicht, wie im Jugendalter, von den Zügen der Entwicklung überlagert. Beim Erwachsenen dagegen wird sie von den nun einwirkenden Umweltseinflüssen überdeckt. „Die in der Anlage gegebene Gestaltidee sieht man hier in reinster Verwirklichung" (Zeller).

Kretschmers Konstitutionstypologie und W. Jaenschs Konstitutionslehre gehen davon aus, daß das Bild der äußeren Erscheinung die Repräsentanz für einen Gesamtzustand des leiblich seelischen Ganzen ist. Ebenso repräsentiert sich die psycho-physische Entwicklung im äußeren Erscheinungsbild des heranwachsenden Menschen.

Wir stellen Normalität, Verfrühung und Verspätung der Entwicklung in der Pubertät an den Erscheinungen der Reifung fest, die sich in der Entfaltung der primären und sekundären Sexuszeichen darstellt. Wir müssen uns dabei vor Augen halten, daß wir in keinem anderen Entwicklungsabschnitt eine so große Variabilität der Erscheinungen finden wie gerade hier. Zeller definiert Entwicklung: „Entwicklung ist das Streben der psychophysischen Person zur Verwirklichung ihrer immanenten Formidee. Sie ist nicht mit Wachstum identisch, sie bedient sich des Wachstums zur Verwirklichung ihres Zieles." Die verschiedensten Faktoren bestimmen die Entwicklung in der Pubertät, teils endogener, teils exogener Art.

Rasse, Geschlecht, Konstitution, die erblich bedingt sind, geben der Entwicklung eine von vornherein festgesetzte Richtung. So setzt bei verschiedenen Rassen die puberale Entwicklung zu einem früheren oder späteren Entwicklungstermin ein.

Die Entwicklung der beiden Geschlechter, die bis zur Pubertät gleichsinnig in der „neutralen Phase" verläuft, erfährt nun eine geschlechtsgebundene Abweichung.

Konstitutionelle Unterschiede zeigen sich jetzt. W. Jaensch und W. Schulz schlagen als Definition für Konstitution vor: „Unter Konstitution des Menschen verstehen wir sein Gefüge, das durch Art und Ablauf der Funktionen und Reaktionen bestimmt wird. Aus dem Ablauf und der Art der Funktionen können

1) Aus G. Martin, Einfluß der Herzfehler auf die Entwicklung. Konstitution und Klinik 1939, 3/4. Joh. Ambr. Barth, Leipzig. (Aus dem Institut für Konstitutionsmedizin an der Charité-Berlin und der Städtischen Schulfürsorge II, Berlin-Tiergarten.)

wir umgekehrt auf das Gefüge schließen." Konstitutionelle Besonderheiten sieht man in der Körpergröße, der Körperbreite, dem Fettansatz, der Gesichtsbildung und im ganzen Körperbau. In der Pubertät findet man zwar erst in Andeutung die Habitusformen, wie sie Sigaud, MacAuliffe beschrieben haben: den digestiven, den muskulären, den respiratorischen, den zerebralen Typ. Es ist schwer zu ermitteln, wie sich die einzelnen Konstitutionstypen in den verschiedenen Entwicklungsabschnitten verhalten. Bereitschaft zur Fettsucht findet sich bei untersetzten Habitusformen, die in der Präpubertät physiologisch sein kann. Sie zeigt in abgeschwächtester Form Beziehungen zur Dystrophia adiposogenitalis, bedingt durch eine Hypofunktion der Prähypophyse. Im Erwachsenenalter verkörpern diese Jugendlichen den digestiven Konstitutionstyp. — Andere dagegen zeigen keinerlei Fettansatz, sie behalten immer die schlanke Wuchsform und zählen später zu den leptosomen Körperbauformen. Ein konstitutionelles Merkmal sehen wir auch in den „Striae cutis distensea", die sich bei vorwiegend weiblichen Formen der Mädchen in der Gegend des Nates und der Cristae ilei und der Mammae zeigen. Sie können physiologisch um die Zeit der Menarche auftreten, um dann wieder zu verschwinden.

Bei Knaben hingegen findet man sie nur in endokrino-pathologischen Fällen stets mit anderen Entwicklungsfehlern einhergehend . . .

Die Entwicklungsbestimmung erfolgt an Hand der von Zeller zusammengestellten Entwicklungstabellen (s. u.). Die somatoskopische und somatometrische Betrachtungsweise wird hier verwandt zu einer ganzheitlichen Erfassung der Person. Man bestimmt den Entwicklungsstand der einzelnen Kinder im Verlauf ihrer Entwicklung vor der Maturität durch den Abstand der geschlechtlichen Reifungszeichen von ihrer maturen Form nach Zeller. „Die Benennung der Reifungszeichen bezieht sich auf das Verhältnis der Stufe des einzelnen Reifungszeichens zu seiner maturen Form als Minusdistanz derselben." Die beiden nachfolgenden Tabellen, die die einzelnen Reifungszeichen erläutern, stammen aus: „Entwicklung und Körperform der Knaben und Mädchen von vierzehn Jahren" von Wilfried Zeller[1]).

Tabelle 2

Reifungszeichen und ihre Entwicklungsstufen bei Mädchen nach W. Zeller

Mamma:

4: Kindliche Stufe: Fehlende oder nur sehr geringe Pigmentation, kleine Areola, kleine knöpfchenförmige Papille.

3: Erste puberale Stufe: Areola über der Brusthaut vorgewölbt, Papille verstrichen, noch kein Drüsengewebe, fast stets fehlende Pigmentation (Areolamamma), Brustknospe.

2: Zweite puberale Stufe: Drüsengewebe mehr oder weniger reichlich vorhanden, Brust flach halbkugelig, Areola mit verstrichener Papille darüber vorgewölbt, meist noch fehlende oder eben beginnende Pigmentation (Mamma areolata), Knospenbrust.

— 1: Dritte puberale Stufe: Brust fast bis zur maturen Größe entwickelt; große, aber erst wenig pigmentierte Areola, die wieder abgeflacht ist, beginnende oder schon stärkere Differenzierung der Papille.

0: Mature Stufe: Reife, in Form und Größe konstitutionell verschiedene Brust; große, abgeflachte, stark pigmentierte Areola; voll ausdifferenzierte pigmentierte Papille; gelegentlich einzelne terminale Haare am Rand der Areola.

[1]) Veröffentlichungen aus dem Gebiete des Volksgesundheitsdienstes. Verlag Richard Schoetz, Berlin 1939. Das Heft enthält entsprechende Abbildungen.

Terminale Behaarung des Pubes:

— 3: Kindliche Stufe: Fehlende bzw. Lanugobehaarung.
— 2: Erste puberale Stufe: Einzelne Haare, glatt, sehr lichtes Haarfeld.
— 1: Zweite puberale Stufe: Haare gekräuselt, Haarfeld licht bis dichter besetzt, seitliche Ausdehnung des Haarfeldes noch wenig ausgeprägt.
0: Mature Stufe: Dichtes Haarfeld von charakteristischer weiblicher Form mit horizontaler oberer Begrenzung, stark gekräuseltes Haar.

Terminale Behaarung der Axilla:

— 3: Kindliche Stufe: Fehlende bzw. Lanugobehaarung.
— 2: Erste puberale Stufe: Einzelne Haare, glatt, noch sehr lichtes Haarfeld.
— 1: Zweite puberale Stufe: Haare gekräuselt, Haarfeld licht, noch fehlende Pigmentation der vorderen Axillarfalte.
0: Mature Stufe: Dichtes Haarfeld, stark gekräuselte Haare; Pigmentation, wenn auch angedeutet, der vorderen Axillarfalte.

Terminale Behaarung des übrigen Körpers:

— 2: Kindliche Stufe: Fehlende bzw. Lanugobehaarung.
— 1: Puberale Stufe: Beginnende terminale Behaarung des übrigen Körpers, vor allem Unter- und Oberschenkel.
0: Mature Stufe: Deutliche terminale Behaarung (derberes Haar) an Unter- und Oberschenkeln.

Rundung der Hüften:

— 2: Kindliche Stufe: Noch völlig fehlende weibliche Form der Hüftrundung (Hüftform kaum von der der Knaben zu unterscheiden).
— 1: Puberale Stufe: Verschiedene Formen des Übergangs von der kindlichen zur weiblichen Hüfte.
0: Mature Stufe: Ausgeprägte weibliche Form der Hüftrundung.

Menarche:

Der zeitliche Abstand des Untersuchungstages vom Datum der ersten Menstruation wird in Jahren und Monaten, die durch ein Komma getrennt werden, angegeben.

Tabelle 3

Reifungszeichen und ihre Entwicklungsstufen bei Knaben nach W. Zeller

Mamille:

— 2: Kindliche Stufe: Fehlende oder nur sehr geringe Pigmentation, kleine Areola, kleine knöpfchenförmige Papille.
— 1: Puberale Stufe: Areola flach oder stärker vorgewölbt, Papille verstrichen, mehr oder weniger starke Pigmentation.
0: Mature Stufe: Ausgeprägte Pigmentation, Papille ausdifferenziert, Areola meist wieder abgeflacht. Gelegentlich einzelne terminale Haare in der Umgebung.

Terminale Behaarung des Pubes:

3: Kindliche Stufe: Fehlende bzw. Lanugobehaarung.
2: Erste puberale Stufe: Einzelne Haare, glatt, sehr lichtes Haarfeld.
1: Zweite puberale Stufe: Haare gekräuselt, Haarfeld licht bis dichter besetzt, obere Begrenzung horizontal.
0: Mature Stufe: Dichtes Haarfeld, stark gekräuselte Haare, beginnende oder stärkere nabelwärts gerichtete Behaarung.

Terminale Behaarung der Axilla:

3: Kindliche Stufe: Fehlende bzw. Lanugobehaarung.
2: Erste puberale Stufe: Einzelne Haare, glatt, noch sehr lichtes Haarfeld.
1: Zweite puberale Stufe: Haare gekräuselt, Haarfeld licht, noch fehlende Pigmentation der vorderen Axillarfalte.

0: Mature Stufe: Dichtes Haarfeld, stark gekräuselte Haare, Pigmentation, wenn auch angedeutet, der vorderen Axillarfalte.

Terminale Behaarung des Gesichts (Bart):

— 2: Kindliche Stufe: Fehlende bzw. Lanugobehaarung von Oberlippe, Wange und Kinn.
— 1: Puberale Stufe: Beginnende terminale Behaarung von Oberlippe bzw. der Wangen und Kinn.
0: Mature Stufe: Deutliche terminale Behaarung von Oberlippe, Wange, auch Kinn (derberes Haar).

Terminale Behaarung des übrigen Körpers:

— 2: Kindliche Stufe: Fehlende bzw. Lanugobehaarung.
— 1: Puberale Stufe: Beginnende terminale Behaarung des übrigen Körpers, vor allem Unter- und Oberschenkel.
0: Mature Stufe: Deutliche terminale Behaarung (derberes Haar) an Unter- und Oberschenkeln, Unterarmen bzw. vorderer Brustwand.

Penis und Skrotum:

3: Kindliche Stufe: Fehlende Pigmentation, Testikel etwa haselnußgroß, Skrotum kurz, Fältelung nur angedeutet, Penis meist kurz, das Skrotum nicht oder nur selten überragend.
— 2: Erste puberale Stufe: Fehlende Pigmentation, Testikel etwa kirschengroß, Skrotum schlaffer, beutelförmiger, Fältelung: nur andeutungsweise gefältelt. Gelegentlich stärker hervortretende Venen, Penis dünn, gestreckt.
— 1: Zweite puberale Stufe: Fehlende oder erst beginnende Pigmentation, Testikel kirschen- bis walnußgroß, Skrotum stärker beutelförmig, mehr oder weniger ausgeprägte Fältelung, aber noch fehlende oder geringe Pigmentation, stärkeres Dickenwachstum des Penis, mit meist straffer Haut.
0: Mature Stufe: Ausgeprägte Pigmentation, allseitige Größenzunahme. Testikel von annähernd viriler Größe, starke Fältelung des pigmentierten Skrotums.

Virilität:

— 2: Kindliche Stufe: Fehlende Virilität, kindliches Aussehen der Gestalt.
— 1: Puberale Stufe: In die kindliche Gestalt, auch in die Gesichtsbildung mischen sich einzelne männliche Züge.
0: Mature Stufe: Ausgeprägt männlicher Gesamteindruck.

Stimme:

— 2: Kindliche Stufe: Kindliche Stimme.
— 1: Puberale Stufe: Stimmwechsel.
0: Mature Stufe: Männliche Stimme nach vollzogenem Stimmwechsel.

Kehlkopf:

— 2: Kindliche Stufe: Fehlende stärkere Ausprägung von Schild- und Ringknorpel die kaum über das Niveau der Halsoberfläche hervorragen.
— 1: Puberale Stufe: Beginnendes Prominieren von Schild- und Ringknorpel.
0: Mature Form: Ausgeprägte Prominenz von Schild- und Ringknorpel (Pomum Adami).

Sind nun alle gekennzeichneten Reifungszeichen je nach ihrem Entwicklungsgrad zusammengestellt, so erhält man die Entwicklungsformel der untersuchten Person. Sie ist bezogen auf die Maturität und gibt den Entwicklungsstand an, der mit dem Lebensalter in Korrelation gebracht wird. So kann man aus der Entwicklungsformel feststellen:

I. Die Altersentsprechung der Reifung.
II. Die Kongruenz der Reifungszeichen untereinander.

Neben der somatoskopischen Betrachtung der geschlechtlichen Gestalt steht die Erfassung der konstitutionsbiologischen Person.

„Die Gestaltform in ihren Dimensionen und in ihrer typenspezifischen Qualität, die Harmonie und Disharmonie ihrer Proportionen, das Kolorit von Haut, Haar, Iris und Schleimhäuten, die Form und Qualität des Knochenbaus und der Muskulatur, die Beschaffenheit der Hautoberfläche, die Physiognomie, die Haltung, die Verhältnisse der einzelnen Körperpartien zueinander: Schulter-Beckengürtel, Brustkorb zu Bauch, Extremitäten zu Rumpf, Kopf zu Körperganzem, alle diese Gegenstände und ihre Verhältnisse müssen somatoskopisch gesehen und mit dem Entwicklungsstand und dem Lebensalter in Beziehung gesetzt werden."

Abweichungen von der Norm werden unter „Konstitutionelle Besonderheiten" in die Entwicklungsformulare eingetragen.

Die Gestaltform wird auf Harmonie und Disharmonie betrachtet. Stärkste Grade der Disharmonie werden Dysplastik genannt und leiten zu den Pathokonstitutionen über. „Die Tatsache einer endgültigen Disharmonie sagt auch etwas über die gesamte psychophysische Person aus."

Da der Körperbautyp, der mit Hilfe der Sigaud- und Kretschmerschen Einteilung festgestellt wird, sich erst in der Maturität voll ausprägt, fügt man in der Pubertät noch ergänzende Bestimmungen hinzu, die die gerade betonte Wuchsform kennzeichnen. Oft sind es aber nur vorübergehende Zustände der Entwicklung. Bei sehr rückständigen Kindern, die nach dem Alter schon die Pubertätsentwicklung erreicht haben müßten, kann man den Körperbautyp noch nicht feststellen.

Die somatometrische Erfassung wird nach Martin durchgeführt. Zur Beurteilung von Länge und Gewicht verwendet man zweckmäßig Tabellen, die aus den bisher größten Untersuchungen in Deutschland in den Jahren 1923 24 gewonnen wurden[1]). (Bis hierher aus G. Martin, vgl. Anm. S. 22).

Diese kurzen Andeutungen hierüber mögen hier genügen. Näheres ist zu finden in: W. Jaensch und Kurt Pulvermüller, Konstitutionstherapie und Entwicklungsstörungen, Arch. Kinderhk. 1939, 20. Beiheft. Enke, Stuttgart; W. Jaensch und Mitarbeiter, Körperform, Wesensart und Rasse. G. Thieme, Leipzig 1934; W. Jaensch, Konstitutionsdiagnostik des Jugendarztes in Zeller, Handbuch der jugendärztlichen Arbeitsmethoden. Joh. Ambr. Barth, Leipzig 1938; E. R. Jaensch, Der Gegentypus, Joh. Ambr. Barth, Leipzig 1938 (neue Auflage in Vorbereitung). Vgl. oben und S. 37 weitere Arbeiten von W. Zeller. — Vgl. ergänzend hierzu auch H. Hetzer, Psychol. Untersuchung der Konstitution des Kindes, Joh. Ambr. Barth, 1937.

4. Brückenbildungen der Sella und Konstitution

Bereits oben ist auf die von uns als pathologische Variante angesehene Brückenbildung hingewiesen worden. Bokelmann fand in 50% seiner Brückenbefunde Genitalstörungen oder Hypogenitalismus. Ebenfalls schwere Störungen, bei denen mehr durch den Zufall eine Brückenbildung entdeckt wurde, beschreibt Velhagen jun. In 10% aller Schädelaufnahmen fand er Verknöcherungen zwischen den Clinoidfortsätzen. Er beschreibt u. a. Fälle von Chorea minor, Littlescher Störung, posttraumatischer Epilepsie, Schädelassymetrie und Diabetes insipidus. Wie man

[1]) Größe und Gewicht der Schulkinder und andere Grundlagen für die Ernährungsfürsorge. Herausgegeben vom Deutschen Zentralausschuß für die Auslandshilfe e. V. Verlag für Politik und Wirtschaft, Berlin 1924.

daraus ersieht, handelt es sich teils um endokrine, teils um neurologische, meist aber verhältnismäßig schwere Krankheitsbilder. Auch an der gegenteiligen Meinung fehlt es indessen in dem Röntgenschrifttum nicht. Wie schon gesagt, fassen manche Autoren die Brückenbildung als anatomische Variante auf, ohne daß ihr eine klinische Bedeutung zukommt, da sie

1. auch bei Normalen vorkomme,
2. sich auf ein anatomisches Grundschema zurückführen läßt.

Zu 1 ist zu sagen, daß zwar trotz der Brücke noch genügend Raum für die Hypophyse vorhanden sein kann, wenn auch alle bisherigen Untersuchungen dagegen sprechen. Wächst nun aber die Hypophyse, so kann einmal der Augenblick eintreten, in dem dieser Raum zu klein wird, denn das verkalkte Binde- oder Narbengewebe der Brücke besitzt nicht die gewöhnliche Plastizität des normalen Knochens. Damit komme ich auf Punkt 2 und gleichzeitig auf die Ätiologie zu sprechen: ursprünglich sind im fötalen Leben die Clinoidfortsätze jeder Seite knorplig miteinander verbunden. Später wird dann der Knorpel durch einen Durastrang ersetzt. Es besteht nun die Möglichkeit, daß die Resorption ausbleibt, weil eben die Hypophyse in Wachstum und Funktion zurückbleibt und der Knorpel sich direkt in einen knöchernen Zustand umbildet. Joh. A. Schneider in unserem Institut mißt dieser primären Verknöcherung, wie sie hier genannt werden soll, weit mehr Bedeutung zu, als der sicher auch vorkommenden sekundären Verknöcherung nach Entzündungen oder Blutungen. Er betrachtet die Brückenbildung als eine „konstitutionsbedingte Unterwertigkeit des Hypophysen-Zwischenhirnsystems“ und führt 25 Fälle aus unserem Krankengut des Instituts an, in denen allerverschiedenartigste Symptome zu finden waren, die mit Dysfunktionen des endokrinen Systems (Basedowoid, Tetanoid, Addisonismen) und psychischen Alterationen im Zusammenhang stehen. Zweitens kann die Verknöcherung in späteren Jahren nach Entzündungen oder Traumen eintreten. Hier spielen sicher auch geburtshilfliche Verletzungen eine Rolle. Desgleichen soll gesteigerter Hirndruck einen Reiz zur Hyperostosenbildung ausüben. Es gelten hier wohl die gleichen Voraussetzungen wie am übrigen Schädel.

Wir selbst beobachteten in einem Falle familiär gehäuftes Auftreten der Brückenbildung. Ein hereditäres Moment mag also ebenfalls eine Rolle spielen. Die Ausbildung der Brücke kann sehr verschieden sein. Man findet Übergänge von fadenförmigen, schattengebenden Duraströngen zwischen den kurzen oder lang ausgezogenen Clinoidfortsätzen bis zu breiten bandartigen Brücken, die meist mit einem hyperostotisch veränderten Dorsum kombiniert sind (Tafel I, Abb. 15—18). Die Abbildungen zeigen verschiedene Möglichkeiten der Brücken. In Abb. 15 findet sich eine einseitige Brücke zwischen allen 3 Clinoidfortsätzen. Abb. 16 zeigt eine fadenförmige Brücke, Abb. 17 eine etwas breitere Brücke zwischen vorderen und hinteren Clinoidfortsätzen und Abb. 18 zwischen hinteren und mittleren bei einem starken Dorsum. Hinzuzufügen ist, daß nur die Brücken zwischen hinteren Clinoidfortsätzen einerseits und vorderen oder mittleren andererseits eine pathologische Bedeutung haben.

Unter den 841 für diese Untersuchung bearbeiteten Sellen fanden sich 72 echte Brücken. Die von anderen Autoren angegebenen 10% sind hier also nicht ganz erreicht, bedingt wahrscheinlich durch die exaktere Diagnosenstellung, da zur Erkennung der Brücke eine um eine sagittale Achse gedrehte Schädelaufnahme gefordert wurde, um jede Pseudobrücke auszuschalten. Das Alter der Brückenträger

lag zwischen 4 und 49 Jahren. Die Häufigkeit der echten Brücken in den einzelnen Gruppen war folgende:

Häufigkeit der echten Sellabrücken

Gruppe	Anzahl der Fälle	Davon echte Brücken
Hochwuchs, Akromegalie	28	0
Magersucht	63	4
Zwergwuchs	73	4
Entwicklungshemmung	250	19
Infantilismus	63	5
Sprachentwicklungshemmung	55	4
Schwachsinn	62	8
Mongolismus	12	0
Pluriglanduläre Störung	17	3
Hypothyreosen	35	5
Hyperthyreosen	44	8
Spasmophilie	83	3
Psychopathie	24	1
Epilepsie	26	5
Muskeldystrophie	1	1
Verschiedenes	5	2
Zusammen:	**841**	**72**

Nicht eingeschlossen sind die 131 Fälle von Fettsucht und Dystrophia adiposogenitalis, die in der Arbeit von W. Schulz u. Tsouloukidse eingehend besprochen worden sind[1]). Unter ihnen fanden sich 7 echte Brückenbildungen. Ebenfalls nicht eingeschlossen sind in obiger Aufstellung die 47 Fälle von verzögertem Hodenabstieg, die O. E. Rosinsky später in unserem Institut sammelte. Unter ihnen fanden sich 6 echte Brücken der Sella, 5 Pseudobrücken, 6mal stark genäherte Clinoidfortsätze (vgl. S. 74). Ferner sind in dieser Aufstellung auch nicht die 39 Fälle mit sicher erniedrigtem Kalziumspiegel enthalten, die Joh. A. Schneider kürzlich in unserem Institut beschrieb, und die wir bei dem Abschnitt Spasmophilie, Tetanie und Sella (S. 68) noch nachtragen konnten; bei ihnen fanden sich in 8 Fällen echte Brücken und 2 Pseudobrücken. Schließlich fehlen hier auch noch die 18 Fälle von Sprachentwicklungshemmung A. Kühnes (S. 55) mit ihren 3 Brücken. Unter den mit obigen Nachträgen im ganzen hier beschriebenen 1076 Sellen befanden sich also 96 echte Brücken.

Klinisches Beispiel

Bei dem Kinde **I. M., 11 J.,** ♀, Größe: 152 cm, Gewicht: 35,6 kg, Sella: Tafel I, Abb. 15 handelt es sich um eine im Vordergrund des klinischen Bildes stehende *Spasmophilie* neben ausgesprochener Magerkeit. Der gesamtkörperliche Zustand zeigt ebenfalls viel Verkrampftes. Die Kathodenschließungszuckung (KSZ) lag bei 0,8, die Anodenschließungszuckung (ASZ) vorher (!) bei 0,6, die Kathodenöffnungszuckung (KÖZ) bei 3,5 (!) und die Anodenöffnungszuckung (AÖZ) bei 1,8 Milliampere! Experimentell (sinnesphysiologisch) ließ sich noch ein geringer Altersrückstand der Entwicklung nachweisen. Das Kapillarbild zeigte entsprechend erhebliche Archiformen und Mesoreste (Tafel I, Abb. 15a[2]). Die Sella zeigte eine einseitige Brücke zwischen allen drei Clinoidfortsätzen (Tafel I, Abb. 15). — Zur Methode der galvanischen Erregbarkeitsprüfung vgl. Abschnitt 16, S. 67.

[1]) Vgl. S. 10, Anm. 2 u. Abschn. 19, S. 73.

[2]) Vgl. den folg. Abschn. u. Taf. VIII, Abb. 86–88 sowie Taf. IX.

5. Extremvariationen der Sella und die Kapillarstruktur am Nagelfalz

Seit W. Jaensch und seine Mitarbeiter durch die Kapillarmikroskopie auf morphogenetischer Grundlage bei kretinischen Myxödemen (1921) zu weiteren entwicklungsbiologischen Forschungen angeregt wurden, sind die Kapillarbilder von den genannten Autoren bei den verschiedensten neurologischen, psychiatrischen und endokrin-vegetativen Störungen eingehendst untersucht und erforscht worden. Das Ergebnis dieser Arbeiten läßt sich dahin zusammenfassen, daß die Entwicklungshemmung der Kapillaren, d. h. besonders ein Verbleiben knäuelförmiger, embryoformer Bilder (Archikapillaren W. Jaensch's, Taf. VIII, Abb. 88), die am Lebenden mikroskopisch-anatomisch gesehen werden können, bei Jugendlichen ein Zeichen ganz allgemeiner Bedeutung im Sinne einer „Sprengung der Entwicklungsharmonie" ist. Somit ist uns eine praktisch wertvolle Handhabe gegeben, Entwicklungsstörungen, seien sie auch nur latent, zu erkennen. Die Proportionalität der phylogenetischen wie ontogenetischen Entwicklung des Zentralnervensystems zum Zunehmen der senkrechten Hautkapillaren von feinem Kaliber (Abb. 86) gegenüber dem horizontaleren Bilde embryonaler Kapillaren mit einseitig stärkerem Schenkel führten W. Jaensch von Anfang an zu der Annahme der zentralen Steuerung (Mittelhirn) auch der normalen Kapillarentwicklung im Rahmen der Steuerung der Differenzierung der gesamten strukturell aufgefaßten Konstitution und auch ihrer Aufbaustörung[1]). Trotzdem wird den ebenfalls in diese strukturelle Entwicklung eingeschalteten peripheren Drüsen, besonders der Hypophyse und der Schilddrüse, eine führende Rolle nicht abgesprochen. Diese Annahme beeinflußte dann auch weitgehend die Therapie. In seiner unten genannten Monographie (1926) hat W. Jaensch nun bereits die Vermutung ausgesprochen, daß kapillarauffällige Individuen in ihrem innersekretorischen Gefüge Disharmonien aufweisen, die sich auch hypophysär bemerkbar machen müßten, und daß daher auch eine Beziehung zwischen Hypophysen- und Kapillaranomalien bestehen müßte (vgl. Monogr. S. 363/64, Anm. 2), die für die Schilddrüse schon von W. Jaensch, W. Wittneben, Th. Hoepfner, O. Gundermann erwiesen wurde (1919—1934).

Diese also schon sehr frühe These W. Jaenschs ist daher ebenfalls Gegenstand dieser Untersuchungen, zu denen der Genannte 10 Jahre lang die Beobachtungen systematisch sammelte, deren kritische Sichtung er mir dankenswerterweise anvertraute.

Von einer Gruppe von 451 Sellen zugleich kapillarmikroskopisch Untersuchter, die mir nach einem gewissen Abschluß zur Verfügung standen, waren 280 normal, 31 zu klein, 140 zu groß[2]).

Die Gruppierung der Hautkapillaren wurde nach dem Kapillarschlüssel (KM-Schlüssel, Tafel IX) nach W. Jaensch vorgenommen. Zur kurzen Orientierung sei

[1]) Von W. Jaensch erstmalig umfassend niedergelegt in seiner Monographie, Grundzüge einer Physiologie und Klinik der psychophysischen Persönlichkeit. Jul. Springer, Berlin 1926. — Vgl. neuerdings Otfried Müllers kritische Auseinandersetzung mit der morphogenetischen Strukturpathologie der Kapillaren im Sinne von W. Jaensch und Mitarbeitern im Band II seines neuerschienenen Kapillarwerkes bei Enke, Stuttgart 1938.

[2]) Diese Einteilung ergab sich nach Ausschaltung aller Zwischenkategorien der Sellabildung und ihrer Zusammenfassung wie oben.

gesagt, daß die normalen Neokapillaren (reife Gefäße) mit dem Buchstaben A, die Mesokapillaren (pathologisch) mit C und die Archikapillaren (pathologisch) mit E bezeichnet werden. Hatte das neokapilläre Bild Einsprengungen von einigen Mesoformen (Säuglingsformen), so trägt es die Bezeichnung B, sind diese in größerer Anzahl vorhanden, B! Sind die Einsprengungen nicht meso-, sondern archikapillär (embryoform), so trägt das Bild die Bezeichnung D bzw. D! (Vgl. Taf. VIII, Abb. 86—88)[1]). Durch tabellenmäßige Aufzeichnung ergab sich folgendes Bild:

Kapillaren		Sella:		
		Zu klein	Normal	Zu groß
A, B (normal) . .	Jenseits	12	183	57
D (normal) . .	des	7	62	17
B!, C (pathologisch)	Kleinkind-	3	13	31
D!, E (pathologisch)	alters	9	22	35

In Prozenten ausgedrückt ergibt sich folgendes Bild, wobei zu kleine und zu große Sellen als pathologische Extremvariation zusammengefaßt worden sind.

Nagelfalzkapillaren	Normale Sella	Pathologische Sella
A, B	73%	27%
D	72%	28%
B!, C	28%	72%
D!, E	33%	67%

Um das Bild noch übersichtlicher zu machen sind auch die pathologischen Kapillarbilder den normalen zusammengefaßt gegenübergestellt. Es ergab sich:

Träger *normaler* Kapillaren hatten { **in 72% normale Sellen,** / **in 28% extremvariierte Sellen.**

Träger *pathologischer* Kapillaren hatten { **in 31% normale Sellen,** / **in 69% extremvariierte Sellen.**

An Hand dieser größeren Untersuchungsreihe lassen diese Zahlen einen sehr weitgehenden Zusammenhang von Sellavarietät, d. h. von Zu-klein- und Zu-groß-Variation, und Hautkapillarbild am Nagelfalz erkennen. Auffallend ist das fast in umgekehrt proportionalem Verhältnis stehende Ergebnis beider Untersuchungsreihen. Die oben erwähnte Vermutung von W. Jaensch erfährt dadurch eine gewichtige Bestätigung. Joh. A. Schneider faßt in seiner oben angeführten Arbeit (aus unserem Institut) die Sellabrücke als Stigma einer Konstitutionsschwäche auf. Die obigen Zahlen legen den Gedanken nahe, diese Ansicht nicht nur auf die Brückenbildungen allein zu beschränken, sondern allgemein auf die extreme Sellavarietät überhaupt zu erweitern.

[1]) Tafel VIII, Abb. 86 = Neokapillaren oder reife Formen entsprechend den Symbolen A, bzw. B und D mit geringen pathologischen Abweichungen. Abb. 87 = Neoformen mit Mesoresten (Symbole B!, C in verschiedenen Graden der pathologischen Abweichungen). Abb. 88 = Archikapillaren, entsprechend je nach Grad den Symbolen D! und E. Vgl. auch Tafel IX.

Die Beziehungen zwischen echten Brücken und Kapillarbild läßt folgende Aufstellung erkennen.

Kapillarbild	A	B	C	D	E[1])
Brückenträger	26	7	1	30	8

In mehr als 50 % fanden sich also hier Abweichungen vom normal ausdifferenzierten Kapillarbild, in 8 Fällen sogar reinste Archikapillaren. Auch dieses Ergebnis spricht für die Auffassung, daß die Brücke eine pathologische Bildung ist, zumal, wie oben schon gesagt wurde, ähnliche Zusammenhänge auch für die extreme Sellagrößenvarietät überhaupt gelten dürften, besonders daher auch bei der Pseudobrücke (nicht ganz vollendete Brückenbildung) im Sinne von Joh. A. Schneider.

Vielleicht kann auch aus den Zahlen gefolgert werden, daß die Haassche Sellamessung eine durchaus brauchbare Methode ist, die Sella zu messen, und damit als Kriterium der Hypophysengröße gelten kann.

Hinsichtlich der Einschätzung der morphogenetischen Kapillarmikroskopie (im Sinne von W. Jaensch, W. Wittneben, Th. Hoepfner, O. Gundermann) ergibt sich aber aus diesen Aufstellungen wiederum, wie sehr zu Unrecht diese Methode der „differentiellen Entwicklungsdiagnostik" von manchen Klinikern immer noch unterschätzt wird, ja manchen noch immer durch die früher gegen sie, in erster Linie von Otfried Müller und andern, erhobenen Einwände geradezu entwertet erscheint. Es spricht aber nicht für die Untersucher selbst, wenn sie eine Methode der am Lebenden möglichen histologischen Entwicklungsdiagnostik gewisser Gewebselemente einfach ablehnen, die jedem Histologen und pathologischen wie physiologischen Anatomen in seinem Gebiet als eine Selbstverständlichkeit erscheinen müßte, weil letztere der Exaktheit ihrer eigenen diagnostischen Methoden der Beurteilung einzelner Gewebselemente durchaus nahesteht, wenn auch bei weitem leichter und weniger mühevoll durchführbar ist. Es ist eigenartig und nicht so leicht zu begreifen, wie ferner immer wieder am Lebenden nachgewiesene Gewebsstrukturen, wie Neo-, Meso-, Archikapillaren im Sinne von W. Jaensch (vgl. Tafel VIII, Abb. 86—88) von manchen einfach in das Gebiet der unbewiesenen Theorie verwiesen werden, obwohl sich doch jeder von ihrem Vorhandensein bei Jugendlichen durch schlichte Beobachtung überzeugen kann. Selten wohl ist eine so wertvolle Methode, wie die morphogenetische Kapillarmikroskopie im Sinne von W. Jaensch und Mitarbeitern in so überflüssiger und unfruchtbarer Erörterung in ihren für die allgemeine Erkenntnis und die Therapie konstitutioneller Entwicklungszusammenhänge so wichtigen psychophysiologischen Ergebnissen so leichter Hand beiseitegelegt und fast verschüttet worden, wie die Strukturpathologie der Kapillaren morphogenetischer Betrachtungsweise, obwohl es schon vor Jahren an gewichtigen Bestätigungen der Kernpunkte dieser Lehre nicht fehlte, die bis heute noch Geltung besitzen und unwidersprochen blieben.

Die besonders von Otfried Müller kritisierte Beobachtung des Kapillarentwicklungsstandes vor allem am Nagelfalz wird schon durch die allgemeine biologische Tatsache gerechtfertigt, daß Entwicklungsrückstände, wenn überhaupt eine Tendenz zu solchen besteht, eine Prädilektionsstelle ihres Zurückbleibens an den Akren und überhaupt allgemein besonders an Umschlagfalten besitzen: Sie können daher hier noch vorhanden sein, wenn am übrigen Körper sonst keine solchen Entwicklungsrückstände

[1]) Vgl. Tafel IX.

mehr nachweisbar sind. Entsprechendes gilt offenbar zentral von der Hypophyse und daher auch der Sella turcica[1]). Hierfür sprechen auch die Prädilektionsstellen von dysontogenetischen Differenzierungsstörungen im Zentralnervensystem im Sinne Ostertags. Aber auch im Tierversuch zeigte sich bei Froschlarven z. B. (Werner Schulze[2]), daß bei künstlicher Ausschaltung von Schilddrüse bzw. Hypophyse die Reste embryonalen Gewebes (im Sinne dysontogenetischer Störungen) vor allem an der Haut und am Nervensystem besonders lange erhalten blieben und hier also eine Prädilektionsstelle besitzen. An diesen Prädilektionsstellen kann daher mindestens bei Kindern und Jugendlichen auch ein zunächst allein am Nagelfalz kapillarmikroskopisch aufdeckbarer Entwicklungsrückstand (Archikapillarreste, Mesokapillarreste in allen Abstufungen) auch dann Beachtung verdienen, wenn sonst kein sofort merkbarer allgemeinerer Entwicklungsrückstand besteht. Richtet man dann, sobald innerhalb von Reihenuntersuchungen solche „kapillarauffällige" Individuen erkannt sind, den Blick nochmals zurück auf die Gesamtheit der betreffenden personalen Konstitution und durchforscht ihren Entwicklungsgang einschließlich aller funktionellen Anteile der Konstitution (auch ihrer seelischen Anteile), dann, oft erst jetzt, wird mit einem Schlage klar, daß hier und dort im Gefüge der Persönlichkeit (personalen Konstitution) Entwicklungsverzögerungen auch noch ganz anderer Art vorliegen, die keineswegs die Sphäre des Intellekts zu betreffen brauchen und die vorher nicht auffällig waren! Liegt dagegen eine allgemeinere, sofort bemerkbare Entwicklungshemmung vor, so bedeutet das Vorliegen von Kapillarhemmung nur ein Merkmal mehr, auf das es dann weniger ankommt, wenngleich es bei Kindern aber wenigstens noch eine prognostische Bedeutung besitzen kann, weil es auch noch gewisse „Differenzierungsreserven" anzeigt. Diese grundsätzlichen Betrachtungsweisen unterscheiden daher die Jaenschschen Lehren auch heute noch von Otfried Müller, wenn er im Hippokrates, H. 18, 1940, in seinen Ausführungen „Über den Säftestrom im Blut" im Gegensatz zu W. Jaensch auch bei Kindern und Jugendlichen das Merkmal „Kapillarhemmung" als Zeichen selbst partiell gehemmter Entwicklung nur dann gelten lassen will, wenn auch sonst grobe und sofort und von vornherein bemerkbare Störungen der Entwicklung vorhanden sind. Damit beraubt O. Müller leider aufs neue die W. Jaenschsche morphogenetische Modifikation seiner klinischen Kapillarmikroskopie ihrer entscheidendsten Anwendungsweise, die allein weiterführt, indem er, zugunsten einer Rettung des „Vasoneurosekapillarbegriffs" (im eigenen Sinne) um jeden Preis, einer entwicklungsdynamischen Auffassung vom Aufbau der Kapillaren die Wege möglichst verbaut, die zu einer breiteren Anwendung dieser Methode als „Reifungskontrolle bei Kindern" im Sinne von W. Jaensch führen müssen, wenn man die Ergebnisse des letzteren konsequent auswertet und seine durch ein zahlenmäßig selten umfangreiches Beobachtungsgut gestützten Schlüsse folgerichtig zieht, die völlig aber nur durch unser modernes ganzheitliches Denken und von der älteren klinischen Schule nur widerstrebend verstanden werden, wie obiges wieder beweist. Auch kann man nie die Kapillarmikroskopie in ihrer Bedeutung für die konstitutionsmedizinische und klinische Diagnostik erfassen, wenn man sie,

[1]) Vgl. F. Bircher-Rey, Ernährung und Zahnkrankheiten. Tijdschrift voor Tandheel., 11. Jaarg. Afl. 1. Jan. 1933, G. I. u. D. Tholen, Utrecht, Jutphaasscheweg 1.

[2]) Vgl. W. Jaensch, Monogr., Jul. Springer, 1926, S. 375, und Werner Schulze, Weitere Untersuchungen über die Wirkung inkretorischer Drüsensubstanzen auf die Morphogenie, Arch. mikroskop. Anat. u. Entw.mech. 101 (1924).

wie manche es allenfalls tun, nur so gelegentlich auch einmal mit anwendet! Die Fälle, auf die es ankommt, findet man nur bei grundsätzlicher Anwendung der Methode innerhalb jedes einzelnen Konstitutionsstatus überhaupt! Wir fassen daher nochmals den Kernsatz zusammen, auf den es ankommt:

Bei Jugendlichen und Kindern bedeuten die von W. Jaensch und seinen Mitarbeitern beschriebenen, stärker horizontalen und breiteren Gefäßschlingen der Archi- und Mesostruktur der Kapillaren, wie die hier beschriebenen Verhältnisse ebenfalls wieder belegen, auch in einzelnen Resten solcher morphogenetisch frühen Gefäßbildungen immer und in jedem Falle das Vorliegen einer gewissen feineren Entwicklungsstörung, selbst wenn man solche Kapillaren nur an einer Umschlagfalte der Peripherie, z. B. am Nagelfalz findet. Diese Individuen sind dann „kapillarauffällig" und einer genaueren Untersuchung zuzuführen (vgl. Taf. VIII und IX, Abb. 86—89). **Seltener gilt der gleiche Grundsatz ebenso eindeutig für gewisse Erwachsene, die Vasoneurosekapillarträger im Sinne O. Müllers sind.**

Jedenfalls ist also über die morphogenetische Kapillarmikroskopie im Sinne von W. Jaensch, wie auch die hier vorgelegten Zusammenhänge zeigen, noch lange nicht das letzte Wort gesprochen. Deshalb sei hier — nach W. Jaensch eigenen Angaben — noch das Folgende wiedergegeben:

„Daß jene für den Fortschritt unserer Kenntnisse über die entwicklungsdynamischen Strukturzusammenhänge (Gefüge) der körperlich-seelischen Konstitution (vgl. W. Jaensch, Monographie, Jul. Springer, 1926) so hinderlichen Vorgänge üblicher Reaktionsart ganzer wissenschaftlicher Kreise und Schulen grundsätzlich Neuem gegenüber schon vor 10 Jahren hier so kraß in Erscheinung traten, lag wohl zum Teil schon in der damaligen weltanschaulichen Situation mitbegründet, die die Herausstellung enger entwicklungsdynamischer Beziehungen zwischen körperlichen und seelischen Erscheinungen von Konstitution und Rasse überhaupt mit Mißtrauen betrachtete, wie dies auch später noch die Erbbiologie aus anderen Gründen anfänglich ebenfalls allen konstitutionsmedizinischen Forschungen gegenüber nicht unterdrücken konnte. Es gibt aber noch weitere Gründe für die von vornherein scharf ablehnende Haltung mancher Kritiker der morphogenetischen Kapillarmikroskopie! Einen Hinweis hierfür entnehmen wir z. B. dem Umstand, daß in der Schweiz, außer von de Quervain und von Eggenberger in rein wissenschaftlich-akademischem Sinne, niemals praktisch davon Kenntnis genommen wurde, eine wie ungeheure Verbreitung embryonaler Gefäßentwicklungsreste (Archikapillaren) dort auch in den Schulklassen normaler Bevölkerungen der gröbsten Kropfendemiegebiete von W. Jaensch und O. Gundermann nachgewiesen worden waren (1934). Im Kreise um Otfried Müller wehrte man sich ferner, nach dessen eigenen Äußerungen W. Jaensch gegenüber, von Anfang an schärfstens gegen den Anspruch, daß auch nur ein Teil der von O. Müller so bezeichneten „Vasoneurosekapillaren" selbst bei den Jugendlichen und Kindern durch die Entwicklungsformen Jaenschscher Prägung einer vertieften, weil entwicklungsdynamischen Erklärung und Begründung zugeführt werden könnten. Geradezu leidenschaftlich aber wandte sich ein Teil der Nachuntersucher gegen die W. Jaensch völlig irrtümlich unterstellte These, daß Archikapillaren Schwachsinn bedeuten sollten. Daß sie immerhin eine gewisse biologische Unterwertigkeit tatsächlich anzeigen, schien sogar manche Autoren geradezu wie eine Art persönlichsten Angriffs zu berühren! Was wäre wohl aber in der Debatte über diese Fragen zwischen 1927 und 1933 erst zu erwarten gewesen, wenn W. Jaensch die schon damals (1925) wahrscheinlich gemachte, besonders starke Verbreitung von Archikapillaren unter Kindern der jüdischen Rasse gewisser Ostgegenden nur einigermaßen betont hätte: Walther Hollmann fand dies auch unter intelligenten jüdischen Kindern in Estland (Zbl. Herzkrkh. 1925, 5: 65-70) und vermutete sogar, was sicher falsch ist, daß die Jaenschschen Archikapillaren eine jüdische Rasseneigenschaft seien! — Alle diese Umstände zusammen ergaben in der damaligen Zeit jenes eigenartige Bild, daß eine objektiv nachprüfbare wissenschaftliche These statt einer sachlichen Diskussion einen Meinungssturm hervorrief, den man sogar teilweise durch die

Methode parlamentarischer Mehrheitsbeschlüsse (Preußischer Landesgesundheitsrat 1928, Stadtparlament Berlin 1929/31) zu beschwichtigen suchte, Vorgänge, die nicht zur Klärung dieser Fragen beitrugen, am allerwenigsten zur Klärung der praktischen Verwendbarkeit der Jaenschschen Kapillarmikroskopie als „Reifungskontrolle für Kinder zur Aufdeckung konstitutioneller Frühschäden und Anlageschwächen", ein, wie man sieht, in der heutigen Zeit modernster nationalsozialistischer Grundsatz, der aber damals einem für unsere heute selbstverständlich gewordenen Begriffe geradezu erstaunlichen Unverständnis begegnete und den größten Widerspruch bei Otfried Müller selbst fand und noch heute findet (s. oben), der eine solche Anwendbarkeit einer Methode, in der er zweifellos voranging, eigentlich hätte aufs wärmste begrüßen müssen, auch wenn die hierfür allein mögliche Jaenschsche Modifikation der Kapillarmikroskopie nicht aus seiner Klinik stammt. Dieser Gesichtspunkt, der heranwachsenden Jugend zu dienen, war es aber gerade, der W. Jaensch und seine Mitarbeiter schon vor 10 und 15 Jahren allein veranlaßte, zum Teil unter schwersten persönlichen Opfern, immer wieder neues Beweismaterial herbeizuschaffen und immer wieder erneut den wissenschaftlichen Kampf aufzunehmen je stärker der Widerspruch aus manchen Lagern ertönte. Unter seinem früher öfters ein wenig lautem Klang sind heute die schon früher bestätigenden Beurteilungen der Jaenschschen Auffassungen fast als untergegangen zu bezeichnen, trotzdem sie jedem Leser der großen, hierzu entstandenen Literatur keineswegs entgehen können: denn das Wesentliche der Jaenschschen Thesen ist auch heute durchaus erhalten geblieben, wie auch die letzten Auslassungen von O. Müller selbst beweisen (s. oben, 1940). — Und auch diese Arbeit sucht wieder zum Teil mit für diese Problemstellungen neues Material herbeizubringen, wie aus ihren Ausführungen implizite zu entnehmen ist."

W. Jaensch sah in seiner morphogenetischen Kapillarmikroskopie nichts als das Vorliegen einer methodischen Möglichkeit eines prinzipiellen Weges, am Lebenden entwicklungsdynamische Zusammenhänge feinster Art in der Konstitution zu erkennen, den er jedoch von vornherein bemüht war, durch die allerverschiedensten Methoden funktioneller und anatomischer, körperlich-seelischer Untersuchung zu ergänzen. Das braucht heute wohl nicht mehr hervorgehoben werden. Es war die Kapillarmikroskopie in der von W. Jaensch und seinen Mitarbeitern geschaffenen Form als Methode und in ihren Ergebnissen daher nur „wie ein Fenster", durch das W. Jaensch vor 20 Jahren erstmalig die Erkenntnis aufging, daß ein Großteil aller Konstitutionsstörungen überhaupt (heute sog. „Frühschäden") auf phänotypischer Entwicklungshemmung beruht, seltener auf genotypischen Störungen und Disharmonien im Aufbau der Konstitution, die aber beide oft den gleichen Erscheinungscharakter tragen können. Deshalb sprach W. Jaensch auch schon vom „regressiven Ganzheitscharakter" gewisser degenerativ-mutativer Vorgänge. Der Wert aller dieser Erkenntnisse wiegt alle Nachteile des Kampfes um ihre Gewinnung auf, die bisher für diese Lehren entstanden sind. Denn diese Erkenntnisse bedeuten eine grundsätzliche Standpunktgewinnung konstitutionsmedizinischen Denkens, Forschens und hieraus abgeleiteten ärztlichen Handelns, die sich mit den Grundtatsachen der Erbbiologie durchaus vereinen lassen, wenn auch manche Erbforscher das heute noch bezweifeln. Solche Grundgesetze sind folgender Art: Innerhalb der Konstitutionsmedizin spielen eine hervorragende, besonders häufig entscheidende Rolle bei den ungeheuer weit verbreiteten Hypophysen-Zwischenhirn-Schwächlingen allerverschiedenster Prägung und verschieden starker Variation, die Sprengung der Entwicklungsharmonie, die Hemmung phasenspezifischen Entwicklungsgeschehens im strukturellen (ganzheitlichen) Aufbau des konstitutionellen Gefüges, das auf dem Boden der unveränderlichen Erbanlage und in deren Grenzen ein labiles Strukturgefüge darstellt und während des ganzen Lebens gewissen Wandlungen unterliegt,

wobei gewisse erbmäßig bedingte Grundlinien und Grundgestaltungen (Typus, Rassen) immer erhalten bleiben. Letztere Definition für Konstitution (W. Jaensch und W. Schulz) kennzeichnet die Konstitution auch im normalen Sinne als ein dynamisches Ganzheitsgeschehen, geprägt aus Erbe und Umwelt, in Ergänzung der Rasse, die von der Befruchtung an gleichbleibt und darum statisch ist. Innerhalb der krankhaft abgewandelten Konstitutionen, deren Großteil unter die Hypophysenzwischenhirnschwächlinge fällt, kommt es neben der partiellen und totalen Entwicklungshemmung, im Grenzfall der Übersteigerung krankhaften Entwicklungsgeschehens, mitunter sogar zu einem Durcheinandergeschobensein der Gefüge entwicklungsmäßiger Stufen der körperlich-seelischen Struktur, das zur Auflösung, Lysis, der Gefüge der Persönlichkeit und ihres biogenetischen Schichtenbaus disponiert.

Deshalb schlug W. Jaensch 1926 in seiner umfangreichen Monographie (Springer) für die bei diesen Extremvarianten der Konstitution besonders häufige Schizophrenie schon den Ausdruck „Lysophrenie" vor, um schärfere Unterscheidungen zur normalen „Spaltung der Persönlichkeit" zu schaffen: Denn im Normalen, bei normalem Hypophysenzwischenhirnsystem als zentralem Steuerungsorgan aller Entwicklung, Formung und Gestaltung innerhalb des Wachsens und Werdens (Differenzierung), kommt es nur bis zu einer physiologischen Aufspaltung der im kindlichen Stadium größten physiologischen körperlich-seelischen Verflechtung (Integration). Innerhalb der normalen Entfaltung der Erbanlagen kommt es also zu einer normalen Vereinzelung der Gefüge körperlich-seelischer Art und damit auch im Seelischen zu einer gewissen, rassenmäßig verschiedenen Vereinzelung von Einzelfunktionen (Desintegration), ohne daß die Ganzheit, wie im Falle der Lysis, leidet[1]). Letztere hat daher eine besondere Beziehung zu den Extremvarianten der Konstitution im körperlich-seelischen Sinne[2]). Das prägt sich auch in deren Körperbau aus (vgl. Kretschmer). Ziel aller Konstitutionstherapie ist daher: Nachreifung zurückgebliebener Teilsysteme bei Kindern und Jugendlichen bei möglichst frühzeitiger Aufdeckung von Entfaltungsdisharmonien der unveränderlichen Erbanlage, Harmonisierung durch Mobilisierung endogen angelegter Entwicklungskräfte im Sinne der Konstitutionstherapie „unfertiger Konstitutionen". Diese „Unfertigkeit" ist die häufigste Ursache konstitutioneller Frühschäden und, bei ihrem Bestehenbleiben, die häufigste Grundlage, auf der sich spätere Erkrankungen entwickeln. Das eben sind Schlüsselbegriffe, die W. Jaensch zuerst an seinen Studien mit Hilfe der morphogenetischen Kapillarmikroskopie, gewissermaßen im Modellversuch, entwickelte und zum Teil auch gemeinsam mit seinem Bruder, dem Psychologen E. R. Jaensch, im psychophysiologischen Aufbau der personalen Konstitution weiter ausbaute. Die praktische Bewährung dieser Schlüsselbegriffe auch im ärztlichen Handeln zur Früherkennung und therapeutischen Beseitigung konstitutioneller Frühschäden wird der entscheidende Wertmesser für ihre Richtigkeit selbst sein[3]).

[1]) Vgl. auch E. R. Jaensch, Der Gegentypus (Auflösungstyp). Joh. Ambr. Barth, 1938.

[2]) Vgl. hierzu das „Schema eines biogenetischen Konstitutionsaufbaus", S. 61, in: W. Jaensch, Körperform, Wesensart und Rasse (G. Thieme, 1934). Nach unseren heutigen Kenntnissen könnte man nach W. Jaensch in den zentrifugalen Mittelpunkt sich biogenetisch das Hypophysenmittel- oder -zwischenhirnsystem gestellt denken, um das Schema heute sinngemäß und organisch zu vervollständigen.

[3]) Vgl. W. Jaensch und K. Pulvermüller. Konstitutionstherapie und Entwicklungsstörungen, ein Beitrag zur Erkennung und Behandlung konstitutioneller Frühschäden, Beiheft 20, Arch. Kinderhk. Enke, Stuttgart, 1939.

Dieser Entscheidung an ihrem Teile mit zu dienen, möge auch diese Arbeit ein gewisser Beitrag sein!

Es war daher hier der geeignete Ort, einmal darauf hinzuweisen, auf welchen verschiedenartigen, aber im Ergebnis gleichlaufenden Vorgängen die oft überscharfe Gegnerschaft mancher Autoren gegen die morphogenetische Kapillarmikroskopie im Sinne von W. Jaensch und Mitarbeiter beruht. Denn von allzu großer Schärfe muß wohl doch gesprochen werden, wenn manche Autoren immer wieder längst überholte Vorwürfe gegen die Methode vorbringen.

Diese scharfe Gegnerschaft beruht sogar meistens jetzt noch auf den falschen Voraussetzungen jener 10 Jahre zurückliegenden Diskussionen der Methode, nach denen W. Jaensch behauptet haben soll, es bestehe eine eindeutige Beziehung zwischen Archikapillaren (embryonalen Charakters) und Schwachsinn. — Abgesehen davon, daß das eine irrtümliche Unterstellung war, haben umfangreiche Nachuntersuchungen auch anderer Autoren ergeben, daß die Träger von Archikapillaren am Nagelfalz tatsächlich unter schwachsinnigen Kindern besonders häufig sind, am häufigsten sogar unter schweren Schwachsinnsfällen, während sie freilich seltener ebenso bei normaler und überwertiger Intelligenz vorkommen können, weil sie ein Stigma extremer Variation (Szondi) sind. W. Jaensch hatte (mit W. Wittneben) anfangs lediglich eine archikapilläre Gruppe des Schwachsinns aufgestellt und zugleich darauf hingewiesen, daß Archikapillaren auch bei normal intelligenten Neuropathen vorkommen. Sie sprachen deshalb gleich von einem „archikapillären Zustandsbild" mit Resten embryonaler Gefäßformen in der Haut. Da sich aus unserer Arbeit ergibt, daß Kapillarhemmung und Zwischenhirnhypophysenschwäche bei allerverschiedenster konstitutioneller Erscheinungsweise eine besondere Beziehung besitzen, so gewinnen diese von W. Jaensch früher erarbeiteten konstitutionellen, entwicklungsdynamischen Zusammenhänge zwischen Kapillarstatus und extremer Variation der Konstitution überhaupt eine neuartige und tiefer schürfende Begründung, die aber der von W. Jaensch und seinen Mitarbeitern schon lange gegebenen Deutung dieser Zusammenhänge entspricht (vgl. W. Jaenschs Monographie 1926 und W. Jaensch und Mitarbeiter, Die Hautkapillarmikroskopie. C. Marhold, Halle 1929, Otfried Müller und seinen Schülern gewidmet).

Ein noch heute betonter Einwurf gegen die Methode beruht ferner darauf, daß die von W. Jaensch zuerst und dann später auch von W. Wittneben und Th. Höpfner beobachteten, therapeutisch hervorrufbaren Nachreifungsvorgänge an den Kapillaren der Kinder angeblich nichtbestehen sollen. Hierüber wird W. Jaensch demnächst weiteres photographisches Material vorlegen (vgl. auch. H. Wittneben, Therapeutische Versuche bei Jugendlichen mit konstitutioneller Extremvariation, Z. Kinderforsch. 1940). Es handelt sich hier um Verhältnisse, die mitunter über sehr lange Zeit genauestens photographisch verfolgt werden müssen und nur unter besonderen Verhältnissen ausnahmsweise auch ziemlich schnell auftreten können (vgl. W. Jaensch, Die Hautkapillarmikroskopie, 1929, bei C. Marhold, S. 240), wie man dies zuerst nach dem großen Kriege beobachten konnte, und zwar in einer Kropfgegend (Hessen).

Alle diese Verhältnisse gewinnen jetzt ein besonderes Gewicht im Hinblick auf die vom Reichsgesundheitsführer neuerdings betonte Tendenz der Jugendgesundheitspflege und können daher auch von der Pädiatrie nicht mehr mit einer Handbewegung abgetan werden, wie z. B. von Birk und anderen, zumal sich sogar Otfried Müller neuerdings damit beschäftigt, die morphogenetische Kapillarmikroskopie in seinem 1938 erschienenen 2. Bande seines großen „Kapillarwerkes" (Jul. Springer) ausführlich zu besprechen. Eine weitere Arbeit von W. Jaensch und Mitarbeitern wird demnächst zu dieser Frage erscheinen (voraussichtlich bei G. Thieme).

Wegen der Selbstnachdifferenzierung des Strukturbildes der Nagelfalzkapillaren lassen sich alle die hier aufgewiesenen Beziehungen zwischen Sella und Kapillarbild am reinsten immer nur wieder an Jugendlichen und Kindern in entsprechender Art

nachprüfen; bei Erwachsenen verwischen sich ja mit der Zeit immer stärker die einzelnen Entwicklungselemente des morphogenetischen Kapillarbildes. Auch dies ist ein Grund, weshalb der Begriff der Vasoneuroseformen, der an Erwachsenen erarbeitet wurde, bei letzteren tatsächlich hauptsächlich andere Verhältnisse betrifft als bei Kindern und Jugendlichen. Für letztere gelten unsere morphogenetischen Kapillarstrukturdiagnosen viel eindeutiger, nach H. Bober völlig eindeutig innerhalb der Archi- und Mesohemmungsformen, weniger in der Neokapillarschicht: Abkömmlinge jener eigentlichen Hemmungsformen (Meso-, Archi-) sind jedoch auch bei jungen Erwachsenen für den Kenner der Methode oft gerade noch erkennbar und verwischen sich in ihren Formencharakteren dann immer mehr zu einer von W. Jaensch ebenfalls beschriebenen „Korrektur" der morphogenetischen Formen, die jedoch weiterhin noch von sekundären Formcharakteren überlagert werden. Hier liegt dann das eigentliche Herrschaftsgebiet der vieldeutigen und reversiblen Vasoneuroseformen O. Müllers, auf das wir keinen Anspruch erheben, wenn wir von den morphogenetischen Entwicklungsformen im Sinne W. Jaensch und Mitarbeiter bei Kindern und Jugendlichen sprechen[1]). — Wie sich später im Verlauf dieser Arbeit zeigt (Abschnitt 10 und 16), verhält es sich bei der Aufsuchung von Beziehungen zwischen Sellavarietät und Konstitution altersmäßig gerade umgekehrt wie bei den Beziehungen von Kapillarstruktur und Konstitution: die anatomisch festeren Sellastrukturen treten in ihren Beziehungen zu konstitutionellen Gefügen an Erwachsenen am deutlichsten dann hervor, wenn bei letzteren auch funktionelle Gefüge infolge der Lebensbelastung in ihrer Extremvariation deutlicher sichtbar werden, besonders dann, wenn vorher sowohl äußere Gestalt wie innere Wesenszüge eine solche Abweichung zuerst nicht merkbar werden ließen. In ihrer Anlage kann sich eine solche konstitutionelle Bereitschaft feineren konstitutionsmedizinischen Untersuchungen jedoch schon sehr früh erschließen (vgl. auch Nachwort, Früherkennung von Frühschäden der Konstitution S. 103/105).

Nach diesen allgemeineren konstitutionsmedizinischen Erörterungen grundsätzlicher Art, die für unsere Betrachtungsweise im Sinne von W. Jaensch maßgebend sind, behandeln wir einzelne Konstitutionsgruppen gesondert in entsprechender Weise, indem wir sie als Extremvarianten gesprengter Entwicklungsharmonie ansehen, die nicht immer schon ausgesprochen klinisch-pathologisch im bisherigen Sinne sein müssen.

In dankenswerter Weise hat Wilfrid Zeller neuerdings in seinem kleinen Buch, Der Weg zur Reife (Keil-Verlag, Berlin SW 1939), versucht, den normalen Gestaltungswandel des reifenden Kindes und Jugendlichen mit seiner physiologischen Disharmonie darzustellen. Im Gegensatz zu Zeller behandelt unsere Studie Extremvarianten, die bereits aus der normalen Disharmonie nach der Seite klinisch bemerkbarer Störungen abweichen, ohne immer solche selbst darzustellen. Vgl. auch W. Zeller, Körperform und Entwicklung der Knaben und Mädchen von 14 Jahren, R. Schoetz, Berlin 1939; derselbe, Entwicklungsdiagnose im Jugendalter, Joh. Ambr. Barth, 1938. Wie wichtig solche Studien sind, zeigt besonders Alexis Carrel in seinem bekannten, heute viel gelesenen Buche, Der Mensch, das unbekannte Wesen, Dtsch. Verlagsanstalt, Stuttgart-Berlin.

[1]) Vgl. hierzu neuerdings auch E. v. Niederhöffer, Biogenetische Strukturbeziehungen und Entwicklungsmerkmale der Persönlichkeit (aus dem Institut für Konstitutionsmedizin an der Charité, Berlin). Z. angew. Psychol. 59, 3/4. Leipzig 1940. – R. Martin, Toxische Diphtherie und Konstitution. Med. Inaug.-Diss. Berlin 1940 (aus dem Institut für Konstitutionsmedizin an der Charité, Berlin).

6. Hochwuchs, Akromegaloid und Sella

Unbestritten ist heute der Einfluß des Hypophysenvorderlappenhormons auf das Wachstum des Kindes. Auch bei verstärktem Wachstum, sei es nun rein zellulär-autochthon auf Grund einer Erbanlage, wie Bauer und Hirsch annehmen, oder eine Folge dynamisch-peristatischer Reizwirkung, kann nach der heutigen Auffassung mitunter wohl von einem Hyperpituitarismus gesprochen werden. Dieses gilt sowohl für den in der Wachstumsperiode entstehenden partiellen Gigantismus, wie für das nach Abschluß des normalen Wachstums mitunter auftretende Akromegaloid. Es ist auch bekannt, daß Hochwüchsige später häufig akromegaloide Formen zeigen. Weniger eindeutig ist die Ätiologie des eunuchoiden Hochwuchses bekannt und geklärt. Meist wird eine primäre Schwäche der Keimdrüsen mit mangelnder Abbremsung des Längenwachstums angenommen. Desgleichen kombiniert sich der Hochwuchs oft mit Fettsucht. Auch diese Verhältnisse sind noch ungeklärt. Hier müssen noch viele Arbeiten einsetzen (vgl. W. Schulz und Christine Tsouloukidse a. a. O.).

Pathologisch-anatomisch sind in den ausgesprochensten Fällen Adenome des Vorderlappens mit Selladestruktionen zur Genüge bekannt und beschrieben worden. Übergänge von regelrechter Tumorenbildung bis zur einfachen Hyperplasie der eosinophilen Zellen, oft auf Kosten der basophilen, kommen vor. Es ist jedoch nicht notwendig, daß die Hypophyse selbst sich vergrößert. Entsprechend sind auch die Sellabefunde, die normal sein können oder Destruktionen aufweisen. Ob auch Wachstumsanomalien im Sinne des Hochwuchses ohne Hypophysenveränderungen vorkommen, wird von Kraus angezweifelt.

Was nun die Auswahl der Fälle anbelangt, so ist danach getrachtet worden, nur wirkliche Wachstumsstörungen auszusuchen. Von den wenigsten kann dies aber letzten Endes behauptet werden, zumal das Auge des Konstitutionsmediziners jede schon kleinere Abweichung von der Norm beachtet. So handelt es sich ja bei den beschriebenen Patienten unserer Klinik im allgemeinen überhaupt nicht um echte klinische Akromegalie-Kranke, sondern nur um akromegaloid Stigmatisierte, und als solche nur konstitutionsmedizinisch auffallende Wuchsformen. Es wird auch keinem Menschen einfallen, wegen eines immerhin für den Laien noch normalen Hochwuchses oder Grobwuchses ohne Beschwerden die Poliklinik aufzusuchen, bis auf die wenigen Fälle, die von schulärztlicher Seite hierher gewiesen wurden. Einerseits waren es sogar nur auffallende psychische Momente, in einem Falle stark schizoid betonte Veränderungen, andererseits Dissoziationen des Wachstums nach der Seite des Hypogenitalismus (in 5 Fällen) oder der akromegalen Variante (ebenfalls in 5 Fällen) hin. Fälle mit Differenzen zwischen Körpergröße und Gewicht, also Asthenien und Fettsuchten, sind hier nicht erfaßt worden. Teils finden diese Beachtung in dem Abschnitt über Asthenie und Sella, teils in der bereits erwähnten Arbeit von W. Schulz und Tsouloukidse. — Es sei aber nochmals darauf hingewiesen, daß sowohl von deutschen wie amerikanischen Autoren keine speziellen Zusammenhänge zwischen Sella- und Kopfgröße angenommen werden. Gerade in dieser Hinsicht stellen Sella bzw. Hypophyse in gewissem Sinne eine Art autonomes Gebilde dar, dessen Größenbeziehungen zu den Proportionen und Wachstumsgesetzen nicht innerhalb so enger Verhältnisse, wie der Kopfgröße allein, verstanden und gesucht werden können, sondern viel umfassenderen Gesetzmäßigkeiten unterliegen, wie sich noch zeigen wird.

Größen- und Formvarianten der Sella

Es standen 28 Fälle zur Verfügung[1]). Die Sellagrößen und -formen ergaben folgendes Bild:

Sellagrößen		Sellaformen	
Sicher zu klein	—	Tief	1
Eher zu klein	—	Rund	18
Normalgroß	9	Bohnenförmig	5
Eher zu groß	4	Viereckig	–
Sicher zu groß	15	Verzogen	—
		Flach	4
		Brückenbildungen	keine

In 2 Fällen waren außerdem die Sellen bei ausgesprochenem Akromegalismus vollkommen destruiert und nicht meßbar.

Der Befund unserer gesamten Sellen läßt bis auf 2 keine Tumordiagnose zu, ausschließlich der obengenannten Tumoren. Wenn man bedenkt, daß die Akromegalen hier nicht die typischen starken, klinisch bekannten Formen zeigten, klärt sich der scheinbare Widerspruch auf. Festzustellen bleibt aber, daß trotzdem in 15 von 28 Fällen wuchsmäßig akromegaloid Stigmatisierter eine sicher zu große Sella gefunden wurde, während die Formen vorwiegend rund waren. Zu kleine Sellen wurden hierbei überhaupt nicht gefunden. Die sonst in späterem Alter eintretende Streckung der Sella wurde nur in einigen Fällen festgestellt. Nach diesen Befunden ist anzunehmen, daß die Sellen bei Hochwüchsigen die Tendenz zur Zu-groß-Variation zeigen, im Einklang mit den zu erwartenden großen Hypophysen. Auch liegt die Vermutung nahe, daß eine große, runde Sella in späterem Alter auf eine große Hypophyse schließen läßt.

Die eunuchoiden Wuchsformen zeigten einmal ein übermäßig dickes Dorsum und in einem Falle hyperostotische Auswüchse am Dorsum. Eine knöcherne Brücke zwischen vorderen und mittleren Clinoidfortsätzen wurde bei einer durch einen Tumor völlig destruierten Sella gefunden. Es ist also durchaus möglich, daß Knochenabbau und -wucherung nebeneinander vorkommen. Eine normal große Sella zeigte eine schüsselförmige Erweiterung (flach); das Dorsum war normal dick, aber kalkarm und oben breit abgeschnitten, die vorderen Clinoidfortsätze waren spitz. In einem akromegaloiden Falle war die Sella normal groß, das Dorsum sogar stärker nach vorn geneigt, die Clinoidfortsätze lang, so daß das Bild der Pseudobrücke entstand. Von den sicher zu großen Sellen zeigten 2 in ihrem vorderen Abschnitt eine Delle; einmal war das übrigens nicht auffällig veränderte Dorsum stärker rekliniert.

Klinische Beispiele

H. K. M., 29 J., ♂ (Tafel II, Abb. 21 und 21a), 189,5 cm groß, 78,5 kg schwer. Es handelt sich um einen *hypophysären Gigantismus* mit schizoiden Zügen und latenter Tetanie[2]). Einziges Kind nach 12jähriger Ehe. Die Frühentwicklung verlief normal. Seit der Kindheit leidet der Pat. an Angstträumen, auch starkem Tagträumen, seelischen

[1]) Hierzu, wie für alle folgenden Untersuchungsgruppen, findet sich in Abschnitt 21, S. 79, eine genaue Aufstellung aller Fälle, getrennt nach Alter, Geschlecht und Formvariante, unter Angabe der einzelnen Messungszahlen der mittleren Sellaprofilflächen.

[2]) Vgl. Abschnitt 16, S. 65.

Störungen und Hemmungen. Er ist Einzelgänger; bestand erst nach 10jährigem Studium das zugehörige Staatsexamen. Psychophysisch ist er labil und infantil. Genitale o. B. Die Tafel II, Abb. 21 zeigt einen relativ gut proportionierten Hochwuchs mit normaler Fettpolsterverteilung. Die Sella (Tafel II, Abb. 21a) ist eher zu groß, rund-tief. Sie wird gezeigt, weil sie ein typisches Beispiel für die in dieser Gruppe am häufigsten vorgefundenen Sellaformen ist. Wuchsmäßig allenfalls betonte Hüftbreite!

R. W., 23 J., ♀, 178 cm groß. Es handelt sich um *akromegaloide Veränderungen* und allergische Konstitution. Frühentwicklungsphasen o. B.; Menarche mit 14 Jahren. Der Habitus ist leptosom. Die Hände sind ebenso wie die Füße akromegaloid geformt. Weiter besteht eine allgemeine Krampfneigung: tetanische Verkrampfung der Hände beim Sprechen, Verschlingen der Endsilben und Überhasten der Worte, die sich bis zur völligen Sprachhemmung steigern. Hochgradiges Ekzem an den oberen Extremitäten und Heuschnupfen. Die eidetischen Phänomene waren stark positiv, verschwanden aber nach Kalziuminjektionen. Im Kapillarbild fanden sich hypoplastische Kapillaren. Die Sella (Tafel I, Abb. 20) ist sicher zu groß und rund. Das Dorsum ist schlank und gleichzeitig lang. Die hinteren Clinoidfortsätze sind nicht dargestellt, die vorderen sind stumpf und kurz.

M. J., 10 J., ♂, 163 cm groß, 47,6 kg schwer. Hier besteht allgemeiner *Hochwuchs und Schwachsinn*. Die Frühentwicklungsperioden wurden ohne Besonderheiten durchlaufen. Zur Zeit bestehen noch deutlich merkbare Sprachhindernisse. Der Junge besucht die Hilfsschule seit 3 Jahren. Seine Leistungen liegen auch dort noch unter dem Durchschnitt. Vor Jahren ist ein Kryptorchismus chirurgisch beseitigt worden. Die Körperlänge liegt 23 cm über dem Durchschnitt. Kapillaren: Neoformen. Die Sella (Tafel II, Abb. 25 und 25a) ist sicher zu groß, nach vorn geneigt-bohnenförmig. Diese Form findet man selten bei Jugendlichen. Der vordere Abschnitt sinkt tiefer ein als der hintere. Der Sulcus chiasm. ist verhältnismäßig breit. Clinoidfortsätze und Dorsum o. B. Bereits bei der Aufnahme Tafel II, Abb. 25 ist eine sicher zu große Hypophyse anzunehmen, die allein den vorderen Abschnitt zu betreffen scheint. Bei dieser ersten Aufnahme (1931) hat es den Anschein, daß die Bodenkontur etwa in der Mitte eine geringfügige Unterbrechung aufweist, die auch mit dem tieferen Einsinken der vorderen Partien in Einklang zu bringen wäre. Auf der 1937 wiederholten Aufnahme (Tafel II, Abb. 25a) ist diese Unterbrechung zwar nicht mehr zu sehen, wohl aber ist die Vorderwand deutlich flacher geworden, die vorderen Clinoidfortsätze sind länger und spitzer. Beides sind Zeichen intrasellärer Erweiterung. Das Dorsum selbst ist nicht in Mitleidenschaft gezogen, ja die hinteren Clinoidfortsätze sind jetzt erst deutlich dargestellt. Die 2. Aufnahme ist uns eine Bestätigung unserer Annahme.

H. E., 15 J., ♂, 181 cm groß, es handelt sich hier um einen *Gigantismus* mit *hypophysärer Fettsucht* (Tafel II, Abb. 22). Frühentwicklungsphasen o. B. Das Gesicht zeigt hypophysäre Züge. Die Fettverteilung ist an Hüften und Bauch stärker. Die Sprache ist noch nicht mutiert. Beginnende Sekundärbehaarung von femininem Typus. Akrozyanose der Füße. Die Sella (Abb. 22a) ist sicher zu groß und rund. Das Dorsum zeigt ausgezeichnet alle 3 Konturen.

E. B., 22 J., ♂, 175 cm groß. Bei dem Patienten (Tafel II, Abb. 30) sind *akromegaloide Zeichen* zu erkennen: die Hände (Tafel II, Abb. 30b) sind akromegal. Subjektiv klagt er über kalte Hände und Blutandrang zum Kopf. Das Gesicht ist gedunsen, das Mittelgesicht mäßig verschmälert, die Nasenwurzel eingezogen (hypophysäres Gesicht nach W. Jaensch und W. Schulz). Die Hände sind im Verhältnis zu Gesicht und Körperbau klobig und livid verfärbt. Kapillaren: Es finden sich Einsprengungen von Archikapillaren. Die Sella (Tafel II, Abb. 30a) ist sicher zu groß und flach. Das Dorsum ist etwas verdickt und anscheinend kalkarm. Die Keilbeinhöhle ist extrem groß.

7. Asthenie, Magersucht und Sella

Der Konstitutionstyp des Asthenikers ist von Nothnagel zum ersten Male beschrieben und von Stiller in die Konstitutionstypologie eingereiht worden. Seitdem hat dieser Typ als Stillerscher Habitus vielfach in der Literatur Eingang ge-

funden. Kretschmer hat die innere Wesensbeschaffenheit und die Beziehungen des Asthenikers zur Umwelt näher untersucht. Die wesentlichen Merkmale des Asthenikers lassen sich nach W. Jaensch in einigen Sätzen zusammenfassen: es ist die Betonung des Längenwachstums gegenüber dem Breitenwachstum, allgemeine Zartheit, Schlaffheit und Atonie des gesamten Gewebes. Entwicklungsmäßig wird vielfach eine mesenchymale Schwäche angenommen. Daraus lassen sich die anderen Merkmale ableiten: Grazilität des Knochenbaues, schlecht entwickelte Muskulatur und Gefäßhypoplasie; daher die besonders bei Asthenikern recht häufige Cutis marmorata, die von Kreindler als infantiles Symptom gedeutet wird. Häufig ist in der Tat Infantilismus mit Asthenie verbunden, so daß eine Trennung von beiden oft recht schwer fällt. Es ist daher in dieser Arbeit versucht worden, in der hier behandelten Gruppe Astheniker mit gröberen Entwicklungshemmungen auszuschalten.

In welchem Zusammenhang steht nun die Asthenie zur Magersucht. Gibt es auch hier Übergänge? Gibt es Übergänge von der mehr oder weniger schnell zum Tode führenden Simmondschen Kachexie und der nur mit Beeinträchtigung der Arbeitsfähigkeit einhergehenden Magersucht? Die Simmondsche Kachexie ist pathologisch-anatomisch durch einen Totalhypopituitarismus bedingt. Nun beschreiben v. Bergmann und Köhler formes frustes der Kachexie, die zerebral-hypophysäre Magersucht, von v. Bergmann im Gegensatz zur Kachexie Magerkeit genannt. Beide Autoren bestätigen Erfolge der hormonalen Therapie, die den Gedanken zwar nicht an einen Totalhypopituitarismus, so doch an die hypophysäre Genese gewisser Magerkeiten bestärken. Ätiologisch konnte bei beiden Formen oft ein Infekt angegeben werden, auch Traumen sind genannt. Die Simmondsche Kachexie hat oft eine jahrelange Anamnese, in der die Klagen und Symptome sich nicht von denen der Magerkeit und Asthenie unterscheiden. In einigen Fällen wird über heftigen Kopfschmerz geklagt. Weiter ist die Zuckertoleranz vermindert, der Gasstoffwechsel und Blutdruck sind erniedrigt. Subjektiv besteht allgemeines Schlappheitsgefühl. Daß wie bei allen endokrinen Erkrankungen nicht nur an ein Organ zu denken ist, beweisen auch hier wieder die Veröffentlichungen von Frankl und Klafter, die in derartigen Fällen eine Stoffwechselerhöhung durch Cortigen erzielt haben. Im hiesigen Institut sind in einigen Fällen gute therapeutische Erfolge mit Nebennieren- und Hypophysenhormonen erreicht worden (Hypophysis cerebri sicc. und Pancortex).

Bekannt sind die psychischen Veränderungen in Form von depressiven Verstimmungen bei Asthenikern, die sich bei Magersüchtigen bis zur Somnolenz oder Delirien steigern können. Kalk berichtet von einer Rückkehr infantiler Züge bei Magersüchtigen. Hier lassen sich, ähnlich wie beim anatomischen Habitus, Brücken zur Asthenie schlagen. Der Astheniker klagt ferner ähnlich wie spasmophile Kinder über stärkere und leichtere Erschöpfung, Adynamie und Nachlassen der Schulleistungen. Hierauf hat insbesondere W. Jaensch mehrfach hingewiesen (vgl. Med. Klin. 1937, 11—13).

Andere Erkrankungen, die eine Kachexie zur Folge haben können, wie z. B. Tuberkulose oder Diabetes, sind in diesem Abschnitt nicht aufgenommen worden. Es handelt sich bei den 63 hier untersuchten Fällen um 28 Magersuchten und 35 ausgesprochene Asthenien, die durchweg wesensmäßige, z. T. nur experimentell nachweisbare infantile Symptome erkennen ließen. Bis auf vier Fälle bestand ein übernormales Längenwachstum, und gerade bei diesen wurde eine hypophysäre Magersucht festgestellt. Der asthenische Infantilismus kennzeichnet sich in unseren Fällen

durch infantile Nachbildgrößen und eine nicht dem Alter entsprechende sinnesphysiologische Reaktion (vgl. W. Jaensch und W. Schulz in: Körperform, Wesensart und Rasse, 1934). Selten bestand ein geringer Intelligenzdefekt.

Größen- und Formvarianten der Sella

Von den 63 untersuchten Fällen wurden folgende Sellabefunde erhoben:

Sellagrößen		Sellaformen	
Sicher zu klein	3	Tief	1
Eher zu klein	2	Rund	18
Normalgroß	28	Bohnenförmig	18
Eher zu groß	9	Flach	18
Sicher zu groß	17	Verzogen	1
		Viereckig	3
		Brückenbildungen	4

Betrachtet man zuerst die Sellagrößen, so stellt man fest, daß etwa die Hälfte normal große Sellen besaßen, trotzdem die Körperlänge bis auf 4 Fälle für das Alter übernormal groß war. Wichtig ist der Befund im Vergleich mit den proportioniert Hochwüchsigen, bei denen die Sella durchschnittlich zu groß war. Ferner kommen auch Zu-klein-Variationen (in 5 Fällen und 4 Brückenbildungen) vor, trotz des übernormalen Wachstums. Zu-klein-Variationen wurden bei den proportioniert Hochwüchsigen überhaupt nicht gefunden. Es muß aber betont werden, daß ein abschließendes Ergebnis auf Grund der doch geringen Anzahl von Fällen nicht mitgeteilt werden kann. Sucht man Beziehungen von Körper- und Sellagrößen aufzustellen, so ergibt sich, daß die extremvarianten Sellen, d. h. Zu-groß- und Zu-klein-Variationen, größere Überlängen aufwiesen als die Träger normaler Sellen. Das arithmetische Mittel ergab für normale Sellen eine durchschnittliche Wuchsüberlänge von 10,5 cm, für zu kleine 14 cm und für zu große Sellen 17 cm. Die Extremvariationen der Sellen verteilen sich nicht nur in der Hauptsache auf Magersüchtige. Hier wurden 5 Zu-klein-, 6 Zu-groß-Variationen, 2 Brückenbildungen und 14 normal große Sellen gefunden. Die kleinen Sellen scheinen aber hier häufiger zu sein. Unabhängig von der Diagnose Asthenie oder Magersucht sind die Formvariationen nochmals zusammengestellt worden und auffälligerweise zeigte sich, daß diese in der überwiegenden Zahl Magersüchtigen gehörten.

Formvarianten der Sella

1. Pseudobrücken in 2 Fällen von hochgradiger Asthenie.
2. Dem Alter nicht äquivalente, zu flache Formen in 2 Fällen von Magersucht und in 1 Fall von Asthenie.
3. Bei einem Planum-Clivuswinkel von 140° scheint der hintere Anteil der Sella mit in den Clivus einbezogen zu sein, so daß die Sella eine tiefe Form erhält, mit dem größten Durchmesser nach hinten-unten gerichtet (Magersucht).
4. Bei flacher Sella ist das Dorsum oben breit abgeschnitten, einmal niedrig und spitz (Magersuchten).
5. Bei zwei sicher zu großen Sellen (Magersuchten) sitzen am Dorsum Hyperostosen, die teils in die Sella hineinragen, teils okzipitalwärts zeigen.
6. In einer normal großen, runden Sella ist eine linsengroße Verschattung zu erkennen, die sich nicht aus der Sella herausdrehen ließ (Magersucht).
7. Hyperostosen an 2 weiteren Sellen (Asthenie und Magersucht).
8. Bei einer verzogenen Sella ist der Tentoriumansatz verkalkt (Magersucht).

9. Die innere Kontur des Dorsums ist bei einer sicher zu großen Sella mit einer außergewöhnlich großen Keilbeinhöhle zackig-verwaschen. Das Dorsum scheint etwas rekliniert, die hinteren Clinoidfortsätze sind angedeutet (Fall von asthenischem Hochwuchs mit Magersucht).
10. Bei einer sicher zu großen Sella (24 Jahre alt, Sella 150 qmm groß) ist der Boden verdünnt, das Dorsum dünn, oben breit abgeschnitten. Die hinteren Clinoidfortsätze sind nicht dargestellt (Fall von Magersucht und Glaukom).

Es ergeben sich 16 Formvariationen, von denen 12 Magersuchten angehörten. Betrachtet man die Formen der Sella, so muß eine Tendenz zur Streckung der Sella festgestellt werden. Die bohnenförmige und flache Sella kommt doppelt so oft vor wie die runde. Erinnert man sich des meist dolichozephalen Schädels des Asthenikers, so mag die Erscheinung der Sellaform erklärt sein.

Klinische Beispiele

H. W., 25 J., ♀, 149 cm groß, Körpergewicht 27,6 kg. *Hypophysäre Magersucht.* Kind einer Verwandtenehe. Normale Entwicklung bis zum 14. Lebensjahr. Dann setzte ohne erkennbaren Anlaß Appetitlosigkeit, Adynamie, Erbrechen und Gewichtsabnahme ein. Die Gemütsstimmung wurde depressiv. Mit 17 Jahren die Menarche. Bald wurde die Patientin jedoch wieder amenorrhoisch. Der Appetit war zeitweise ausgezeichnet. Obstipationen. WaR. im Blut negativ. Die Magendurchleuchtung ergab keinen pathologischen Befund. Der Grundumsatz betrug — 28%. Der systolische Blutdruck war 90 mm Hg. Im Blutbild bestand eine geringfügige Anämie. Nach Hypophysen- und Nebennierenrindenhormonen in Verbindung mit Vitamin C stieg das Körpergewicht um 3 kg. Bedeutend gebessert wurde die Adynamie und das subjektive Befinden, so daß die Kranke sogar 11 Stunden am Tage arbeiten konnte, nachdem sie vorher längere Zeit hindurch arbeitsunfähig gewesen war. Tafel II, Abb. 23 zeigt die extrem abgemagerte Patientin von asthenisch-hypoplastischem Typ. Die Sella (Tafel II, Abb. 23a) zeigt die Symptome extrasellärer Druckwirkung, wenn auch nicht in reiner Form. Die Form ist flach-schüsselförmig, das Dorsum dick, aber oben breit abgeschnitten. Die hinteren Clinoidfortsätze sind kaum dargestellt, die vorderen sind spitz und kurz. Die Größe ist normal, trotzdem muß bei diesem Sellabefund eine Hypophysenschädigung angenommen werden. Die Keilbeinhöhle ist auffallend groß.

L. K., 26 J., ♀, 165 cm groß, 44 kg schwer. *Konstitutionelle Magerkeit* ohne Hochwuchs mit psychischem wie somatischem Infantilismus, der ausgesprochen schizoiden Charakter trägt. Es kam zu Wahnideen mit Erregungszuständen. Mehrere Male äußerte Patientin Suizidabsichten. Seit Jahren appetitlos. Die Menses bleiben bei der geringsten psychischen Erregung oder physischen Veränderung aus. Der Grundumsatz ist normal (+2%). Die Sella (Tafel II, Abb. 26) ist äußerst flach, das Dorsum erheblich frontal geneigt, die hinteren Clinoidfortsätze asymmetrisch. Die Sella ist sicher zu klein.

E. D., 15 J., ♀, Größe 169 cm, Gewicht 42 kg. *Magersucht und Schwachsinn.* Geburt und Frühentwicklungsphasen verliefen normal. Heute besteht noch Enuresis, Durstsymptom[1]). Appetit gut. Hochgradig asthenischer Habitus (Tafel II, Abb. 24), Cutis marmorata der abhängigen Partien, Rundrücken. Der Blutdruck betrug 120/80 mm Hg. Die Nachbildgrößenmessung ergibt stark kindliche Werte, die Intelligenzprüfung einen mittelgradigen Schwachsinn. Das Kapillarbild zeigt spastische Neoformen. Die Sella (Tafel II, Abb. 24a) zeigt eine echte Brückenbildung.

U. B., 15 J., ♀, 160 cm groß, 47 kg schwer. *Asthenischer Hochwuchs* und *hypophysäre Magerkeit,* die mit Infantilismus und mäßiger Spasmophilie kombiniert sind. Geburt und Frühentwicklung normal. Menarche mit 15 Jahren, Menses in 2—3monatlichen Abständen. Die Patientin klagt über Müdigkeit, Durstgefühl, Appetitlosigkeit und über Wadenkrampf und Hautkribbeln bei Berührung mit kaltem Wasser. Zu Beginn der Behandlung bestand eine Gewichtsabnahme von 8,5 kg und psychisch depressive Zustände. Die Wuchsform ist ausgesprochen asthenisch mit langen unteren Extremitäten. Genitale

[1]) Vgl. Willi Meier (aus dem Institut für Konstitutionsmedizin), Konstitution und Durst, Veröff. Volksgesdh.dienst, R. Schoetz, Berlin 1937, H. 7.

und Brust sind hypoplastisch. Herz und Lungen sind o. B. RR 90/70 mm Hg. Grundumsatz —15%. Galvanische Erregbarkeit: KSZ 0,8, ASZ 1,0, KÖZ 2,0, AÖZ 2,2 Milliampere[1]). Die Kapillaren zeigen Neohemmungsformen. Schon nach einmonatiger ambulanter Behandlung mit Iliren, Östruzyl und Sympatol wurden die Menses normal, die Müdigkeit nahm ab, der Blutdruck stieg auf 120/80 mm Hg. Das Körpergewicht stieg um 8 kg. — Die Sella (Tafel II, Abb. 27) ist flach und zeigt eine Brückenbildung, deren Vollständigkeit durch gedrehte Aufnahmen bewiesen wurde.

A. G., 8 J., ♀, 126 cm groß, 20 kg schwer. Hochgradige *Asthenie und Magerkeit.* Lernte mit $2^1/_2$ Jahren laufen und sprechen. — Asthenischer Habitus mit an Anthropoide erinnernden Zügen, rachitische Thoraxdeformität, Akrozyanose der Hände und Beine. Im Kapillarbild Archieinbrüche. Die Sella (Tafel II, Abb. 28) ist verzogen und sicher zu groß. Der Tentoriumansatz am Dorsum ist verkalkt. Das Dorsum selbst zeigt keine auffallenden Veränderungen.

G. Sch., 24 J., ♂, *Magersucht und Glaukomanfälle.* Hochgradige Asthenie, Trichterbrust, Senk-, Knick- und Spreizfuß. RR 100/90 mm Hg. Gewichtsabnahme von 7,5 kg in 2 Monaten, überaus leichte Ermüdbarkeit. Patient bekam 1934 gleichzeitig mit der Gewichtsabnahme Glaukomanfälle, die sich in Abständen wiederholten. Spontan gab Patient an, daß diese Anfälle mit großem Durstgefühl einhergingen. Nach Verordnung von Cortidyn, Hypophysis cerebri siccata und Sympatol erfolgte eine Gewichtszunahme von 2 kg in einer Woche! Das Kapillarbild zeigt zahlreiche Archieinbrüche und Mesoreste. Die Sella (Tafel II, Abb. 29) ist sicher zu groß, ausgesprochen rund und intrasellär exkaviert. Der Sellaboden ist außerordentlich dünn, das Dorsum schlank, vordere wie hintere Clinoidfortsätze sind nicht dargestellt. An der Dorsumspitze sieht man einige kleine Verschattungen.

8. Wachstumshemmung und Sella

Eine der Hauptfunktionen der Hypophyse im Kindesalter liegt wohl in ihrer wachstumsanregenden Wirkung. Obwohl ein sehr mannigfaltiges Geschehen die sichtbare Wachstumsstörung hervorrufen kann, stellt doch heute wohl die hypophysäre Genese das Hauptkontingent des Kleinwuchses, nachdem die Rachitis wesentlich abgenommen hat. Hypophysär bedingt sind sicher alle jenen Fälle, in denen es nicht zu einem vollständigen Aufhören, sondern nur zu einer Verlangsamung des Wachstums kommt. Von den anderen, das Wachstum beeinflussenden endokrinen Drüsen seien die Schilddrüse und die Thymusdrüse genannt.

Im Tierversuch ist einwandfrei festgestellt worden, daß durch Exstirpation des Vorderlappens der Hypophyse ein Aufhören des Wachstums und Offenbleiben der Epiphysenspalten erreicht wird; das gesamte Skelett behält kindliche Proportionen. Andererseits erzielte man gute Wachstumssteigerung durch Einverleibung des Vorderlappenhormons bei noch nicht geschlechtsreifen Tieren. Es könnte sein, daß die Wachstumshemmung durch eine Unterfunktion der eosinophilen Zellen der Hypophyse zustande kommt, analog des bei ihrer Überfunktion entstehenden Gigantismus.

Erdheim gebührt das Verdienst, das Werden des Paltaufschen Zwerges auf eine verminderte Hypophysenfunktion zurückgeführt zu haben, die dann von namhaften Autoren (Berblinger, Kraus) teilweise sogar autoptisch bestätigt werden konnte. Ätiologisch kommen die verschiedensten, vor allem mechanisch wirkenden Ursachen in Frage, die eine Beeinträchtigung der Hypophysenvorderlappenfunktion durch Kompression oder Abflußbehinderung in den III. Ventrikel bewirken. Diese Kompression kann durch einen intra- oder extrasellären Tumor hervorgerufen werden. Es sind autoptisch auch fibröse Umwandlungen nach arteriellen Embolien gesehen

[1]) Vgl. Abschnitt 16, S. 65.

worden. Jedoch ist eine rein funktionelle Schwäche des Hypophysenvorderlappens ohne gröbere pathologisch-anatomische Veränderungen ebenfalls mitunter anzunehmen.

Das Krankheitsbild, das sich uns bietet, ist vor allem durch ein verzögertes Längenwachstum charakterisiert, aus dem das Offenbleiben der Epiphysenspalten resultiert. Knorpelersatz, vaskulärer Knochenabbau und Knochenersatz sind außerordentlich gering, brauchen aber nicht vollkommen auszubleiben, so daß später auch bei Zwergen die Epiphysenspalten geschlossen sein können. Ein weiteres Wachstum ist dann natürlich ausgeschlossen. Aschner hat durch partielle Vorderlappenexstirpation eine Wachstumsverzögerung erzielt. Genau wie bei Magersüchtigen gibt es auch hier Übergänge vom selten vorkommenden absoluten Wachstumsstillstand bis zur geringfügigen Verlangsamung. Neben der Wachstumshemmung kann ein universeller Infantilismus trotz der dem wirklichen Lebensalter entsprechenden psychischen Entwicklung bestehen. Oftmals findet man Keimdrüsenstörungen, die denen der Simmondsschen Kachexie ähnlich sind; pathologisch-anatomisch imponieren sie als rein hypoplastische, hypoplastisch-atrophische oder rein atrophische Veränderungen. Weiterhin soll noch darauf aufmerksam gemacht werden, daß Zwerge durchschnittlich einen im Verhältnis zu ihrer Körpergröße zu großen Kopf besitzen, so daß die Sellazahlen, die für normale Kopfgrößen angegeben sind, auch in diesen Fällen um so mehr vergleichsweise angewandt werden können (vgl. außerdem S. 38 unten).

Größen- und Formvariation der Sella

73 hypophysäre Wachstumsstörungen konnten untersucht werden. Zusammengefaßt ergibt sich folgendes Sellabild:

Sellagrößen		Sellaformen	
Sicher zu klein	10	Tief	3
Eher zu klein	9	Rund	27
Normalgroß	30	Bohnenförmig	22
Eher zu groß	8	Flach	13
Sicher zu groß	12	Viereckig	2
		Verzogen	2

Brückenbildungen . . 4

Wirklich normal waren von den 73 Sellen nur 30, von denen wiederum etwa 30% an der unteren Grenze lagen. Auffallend ist die verhältnismäßig häufig auftretende Zu-klein-Variation. Daneben darf aber nicht übersehen werden, daß auch die zu großen Sellen nicht minder häufig sind. Der Befund der zu kleinen Sellen legt den Gedanken an eine Hypophysenunterfunktion nahe. In den 4 Fällen von Brückenbildung bestanden erhebliche Wachstumsrückstände. Unter den zu großen Sellen fiel die eines 10jährigen Jungen auf. Die Sella maß 150 qmm, wies einige Exkavationssymptome auf, ohne jedoch die Diagnose „Tumor" sicher zu stellen. In Verbindung mit dem klinischen Bilde ist aber doch eine zu große Hypophyse anzunehmen. Dieser Fall beweist geradezu die Wichtigkeit der Sellaprofilmessung.

Formvarianten der Sella

Unter den Zu-klein-Variationen fanden sich folgende Formenveränderungen.

1. Äußerst flache Sella mit gering verdicktem Dorsum in 1 Falle.
2. Äußerst flache Sella mit frontal geneigtem Dorsum in 2 Fällen.

Sellaformveränderungen normal großer Sellen:

3. In 4 Fällen war der Sellaeingang weit, das Dorsum schlank, spitz, gering rekliniert, die hinteren Clinoidfortsätze nicht dargestellt.

Sellaformveränderungen zu großer Sellen:

4. Der gleiche Befund wie unter 3. konnte hier in 5 Fällen erhoben werden.
5. Pseudobrücken fanden sich in 2 Fällen.
6. In 1 Falle war die Sella vorn tiefer als hinten, das Dorsum normal stark, die Proc. post. waren nicht dargestellt, die Proc. ant. waren dick und stumpf.

Interessant ist der Befund einer 10köpfigen Familie mit familiärem Kleinwuchs der Kinder. Der Vater, Durstmensch, 50jährig, hatte bei normalem Wuchs eine sicher zu kleine Sella (50 qmm), die Mutter (35 Jahre) bei normalem Wuchs eine eher zu kleine (66 qmm). Die Sellagrößen der deutlich wuchsverzögerten 8 Kinder im Alter von 6—14 Jahren waren: 2 sicher zu klein, 2 eher zu klein, 2 an der unteren Grenze des Normalen, 1 normale, 1 Aufnahme war infolge Verkantung nicht verwertbar. Formenähnlich waren die Sellen von 3 Mädchen.

Um den Einfluß der Sellagrößen auf den Grad des Wachstumsrückstandes bzw. einen Vergleich beider zahlenmäßig zu erfassen, ist das arithmetische Mittel der einzelnen Gruppen auch hier wieder errechnet worden. Dabei ergaben die zu kleinen Sellen durchschnittlich einen Wachstumsrückstand von 15,4 cm, die normalen einen von 8 cm, die zu großen Sellen einen von 14 cm.

Klinische Beispiele

E. R., 14 J., ♀, 124 cm groß, 23 kg schwer. *Hypophysärer Kleinwuchs.* Die Frühentwicklung verlief normal. Seit dem 6. Lebensjahr ist das Kind kaum noch gewachsen. Den Eltern fiel desgleichen das kindliche Wesen auf. Noch keine Andeutungen sexueller Reife. Die Menarche ist noch nicht eingetreten. Die Epiphysenfugen sind noch weit offen. Die Kapillaren sind spastisch, aber ausdifferenziert. Wuchsmäßig (Tafel III, Abb. 33) ist der Oberkörper gegenüber dem Unterkörper betont. Die Sella (Tafel III, Abb. 33a) zeigt einen fadenförmigen Schatten zwischen vorderen und hinteren Clinoidfortsätzen, der als Brücke zu deuten ist.

H. M., 14 J., ♀, 134 cm groß, 33 kg schwer. *Hypophysärer Kleinwuchs, harmonischer Infantilismus* (Tafel III, Abb. 34 und 34a). Frühentwicklung o. B. Als Kind Rachitis. Erst in den letzten Jahren ist das Wachstum zurückgeblieben. Als Schulkind war sie schwächlich, fleißig und begabt. — Es besteht ein generalisierter Infantilismus mit deutlicher Differenzierung des Beckens. Pubes- und Achselbehaarung fehlen, keine Mammae. Durch Glukosebelastung ist eine Diabetesanlage festgestellt worden. Die Epiphysenspalten sind noch offen. Trotz 2jähriger Hormonbehandlung wurde eine Größenzunahme von nur 4 cm erreicht. Die Sella (Tafel III, Abb. 34a) ist sicher zu groß, bohnenförmig, das Dorsum schlank und etwas exkaviert.

H. D., 16½ J., ♂, 139 cm groß, 32 kg schwer. *Hypophysäre Wachstumshemmung* (Tafel III, Abb. 35 und 35a). Geburtslänge und -gewicht normal. Beginn der Pubertät nach Beseitigung des bestehenden Kryptorchismus. Die Wachstumshemmung besteht seit dem 2. Jahr. Nach Hypophysengaben wuchs der Junge in 9 Monaten 4,5 cm. Die Wachstumszonen der Knochen sind auch hier weit offen. Der Sellabefund (Tafel III, Abb. 35a) ist sehr eindrucksvoll. Die Sella ist winzig klein, das Dorsum extrem voluminös. Die Keilbeinhöhle ist fast nicht ausgebildet. Das Dorsum überragt das Planum.

E. L., 20 J., ♀, 134 cm groß, 37 kg schwer. *Hypophysärer Zwergwuchs* mit *Entwicklungshemmung* und mäßiger Fettsucht (Tafel III, Abb. 36 und 36a). Aus der Anamnese ist nichts Bemerkenswertes mitzuteilen. Die Wachstumshemmung besteht etwa seit dem 10. Jahr. Noch keine Menarche. Genitale hypoplastisch, sekundäre Geschlechtsmerkmale noch nicht ausgebildet. Die Fettverteilung findet sich besonders am Rumpf (Tafel III, Abb. 36) unter Freilassung der Extremitäten. Die Kapillaren zeigen Einbrüche von Archiknäuelformen. Die Sella (Tafel III, Abb. 36a) ist sicher zu klein und rund.

Die Sellaform ist ausgesprochen kindlich, weder gestreckt, noch sind die Clinoidfortsätze, wie sonst üblich, ausgebildet. Mit Wahrscheinlichkeit ist auch eine hypoplastische Hypophyse anzunehmen. Auffallend ist das dicke, steile Dorsum. Gegenüber den vorhergehenden Fällen zeigt sich hier das typische Gesicht der hypophysären Zwerge (Abb. 36, vgl. auch Abb. 38 und 39, Tafel III).

A. H., $10^1/_2$ J., ♀, 89,5 cm groß, 30 kg schwer. Es handelt sich hier um einen *chondrodystrophischen Zwerg* (Tafel III, Abb. 37). Die Sella (Tafel III, Abb. 37a) ist sicher zu groß und verzogen!

G. Sch., $10^1/_2$ J., ♂, 117 cm groß, 29,4 kg schwer. *Hypophysärer Zwergwuchs mit Fettsucht* (Tafel III, Abb. 38, 38a, b). Die Frühentwicklungsphasen verliefen ohne Besonderheiten. Angeblich nach einer Masernerkrankung blieb der Junge im Wachstum zurück. Seit dem 6. Jahr ist er nur noch wenig gewachsen. Bis zum 8. Jahr bestand ein Kryptorchismus. Eurysomer Typ mit starken Fettpolstern am Rumpf, weniger an den Extremitäten. Das Genitale ist jetzt o. B. Die Ossifikation entspricht etwa einem 5jährigen Kinde (Tafel III, Abb. 38b). Beiderseitige Myopie von 4,5 Dptr., keine Gesichtsfeldeinschränkung. Kapillaren: viele Mesoknäuelformen. Auch hier ist der Sellabefund eindrucksvoll (Tafel III, Abb. 38a). Die Sella ist sicher zu groß und bohnenförmig. Das Dorsum zeigt nur einen kleinen Ansatz der Clinoidfortsätze. Die Sella scheint nach vorn zu vorgedrängt zu sein. In der abgebildeten Aufnahme sind die Bodenkonturen normal, in der nach einem Jahr wiederholten aber sind deutlich 3 Bodenkonturen zu sehen. Am Dorsum dagegen sind die hinteren Clinoidfortsätze größer geworden. Es ist dick und steil.

G. F., $13^1/_2$ J., ♀, 116 cm groß, 24,3 kg schwer. *Hypophysärer Zwergwuchs* mit *submyxödematösen Zügen* (Tafel III, Abb. 39, 39a, b). Frühentwicklung o. B. Als Schülerin war sie geistig rege und begabt. Mit dem 5. Jahr stellte sich die Wachstumshemmung ein. Im letzten Jahr ist sie nur 0,5 cm gewachsen. Besonders an den Unterarmen ist die Haut rauh und trocken, myxödematös-hypophysäres Gesicht. Enge Lidspalten. In 2jähriger Behandlung mit Hypophysis cerebri und Elityran wuchs sie 11 cm. Die sexuelle Reife machte gute Fortschritte. Abb. 39 zeigt das Kind, hier sind noch keine sekundären Geschlechtsmerkmale ausgebildet. Die Kapillaren (Tafel III, Abb. 39a) zeigen Archiknäuelformen. Die Sella ist sicher zu groß (Tafel III, Abb. 39b), bohnenförmig. Zwischen vorderen und mittleren Clinoidfortsätzen findet sich eine Spange. Das Dorsum ist etwas frontal geneigt und gering exkaviert, daher schlank.

R. E., 18 J., ♂, 154 cm groß, 48 kg schwer. *Hypophysäre Wachstumshemmung.* Die Anamnese ergibt nichts Bemerkenswertes. Genitalentwicklung und Intelligenz o. B. Die Wachstumszonen am Knie sind geschlossen, an den Handgelenken noch offen. Die Sella (Tafel II, Abb. 31) ist dem Alter nach eher zu groß, bohnenförmig. Der Sellaboden ist dünn. Das Dorsum ist schlank, die hinteren Clinoidfortsätze nicht dargestellt. Schon dieser Befund läßt an eine zu große Hypophyse denken. In der Sellamitte findet sich eine Verschattung, die sich nicht herausdrehen ließ.

9. Entwicklungshemmung, Infantilismus und Sella

Diese Gruppe ist zahlenmäßig die größte aller innerhalb dieser Arbeit erwähnter Krankheitsbilder, wohl weil sie diagnostisch die weitumfassendste ist. Denn hinter dem Zustand der Entwicklungshemmung können sich vielerlei Ätiologien verbergen, die nun durchaus nicht immer endokriner Natur zu sein brauchen.

Was ist unter Entwicklungshemmung und Infantilismus zusammengefaßt worden? Allgemein gilt noch folgende Definition: „Ein Zustand, in dem ein somatisches oder psychisches Attribut der Kindheit in einem Alter, das nicht mehr Kindheit ist, fortbesteht.“ Da sich nun innerhalb der Kindheit selbst wieder Entwicklungsphasen unterscheiden lassen, kann dieser Satz dahin erweitert werden, daß unter Entwicklungshemmung ein Fortbestehen eines dem Alter nicht äquivalenten somatischen oder psychischen bzw. psychophysiologischen Zustandes zu verstehen ist.

In keiner der bisherigen Gruppen kommt das Ineinandergreifen und gegenseitige Beeinflussen der körperlichen und seelischen Entwicklung mehr zum Ausdruck als hier. Gelang es in den endokrin betonten Gruppen, die Störung mehr oder weniger auf ein innersekretorisches Organ zu lokalisieren, so steht jetzt eine Strukturstörung im Vordergrund, die die Vielfältigkeit der Krankheitsbilder erklärt. Es muß hinzugefügt werden, daß den Keimdrüsen neben der Hypophyse eine sehr aktive Rolle in der Entwicklung zufällt. So kann z. B. eine mangelhafte Keimdrüsentätigkeit einen geistigen und körperlichen Infantilismus bedingen. Derselbe Effekt kann aber auch durch eine gröbere anatomische Mißbildung u. a. bedingt sein. Da in einer nicht geringen Zahl unserer Entwicklungshemmungen die Ätiologie nicht festzustellen war, ist von einer weiteren Unterteilung abgesehen worden. Es wurde lediglich eine Trennung von Entwicklungshemmung und Infantilismus vorgenommen, die sich im wesentlichen dadurch unterscheiden, daß der körperlich feststellbare Defekt den Entwicklungshemmungen und die Patienten mit gewissen geistig-seelischen Rückständen dem Infantilismus zugerechnet wurden. Waren beide kombiniert, und das waren nicht wenige Fälle, so wurden sie unter Entwicklungshemmung eingereiht. Die Erscheinungsformen sind sehr variabel, je nachdem der eine oder andere Organkomplex mehr oder weniger beteiligt ist. Vielfach stand die Störung des Genitalsystems im Vordergrund, wobei aber weite Gebiete der Psyche nicht immer infantil zu bleiben brauchen.

Unter Infantilismus ist hier also vor allem der psychische Infantilismus zu verstehen. Es handelt sich vorwiegend um den harmonischen Infantilismus, der durch verminderten psycho-somatischen Reifegrad charakterisiert, zeitweilig auch mit Asthenie verknüpft ist. Trotzdem bleibt der Eindruck der Harmonie bestehen. „Der Junge sieht eher jünger aus, sein Verhalten ist das eines 8jährigen Kindes", lauteten einmal die Angaben der Eltern eines bereits im Pubertätsalter stehenden Patienten. Durch psychologische und Intelligenzuntersuchungen wurden dann die Entwicklungsrückstände bestätigt. O. Molz bezeichnet den Infantilen jedoch im Gegensatz zum Schwachsinnigen noch als mehr oder minder formbar. Der Infantile ist unkritisch, ihm fehlt eine bewußt verarbeitende Lebenserfahrung und Urteilssicherheit, aus der sich dann eine leichtere Unterordnung unter Erfahrenere ergibt. Molz zieht eine absolute Grenze gegenüber dem Schwachsinnigen, die in bezug auf therapeutische Maßnahmen und Erfolge entscheidenden Wert besitzt. Gerson berichtet z. B., daß auch das psychische Gesamtverhalten durch Praephyson günstig beeinflußt werden konnte, so daß sowohl psychisch infantile wie psychopathische Erscheinungen bei Infantilen verringert wurden.

Der Infantile wird als ängstlich, leicht ermüdbar, unselbständig, gutmütig, z. T. als prahlerisch geschildert, dabei kann er jedoch pflichteifrig und pflichtgetreu sein. Andere objektive Symptome des Infantilismus und der Entwicklungshemmung sind die genitale Hypoplasie, weiter die Akrozyanose (Kreindler beschreibt sie als Symptom der genitalen Unterwertigkeit), infantile Nachbildgrößenwerte (s. S. 20) und experimentalpsychologische Versuche z. B. nach Bühler-Hetzer, Schriftproben, Ausdrucksweise. Die eingezogene Nasenwurzel und das kleine Mittelgesicht deuten auf die Hypophyse hin. Hoher Gaumen und Zahnstellungsanomalien sind mehr als Degenerationszeichen bekannt, wurden aber von W. Jaensch ebenfalls als hypophysäre Stigmen erwiesen. Die Kenntnis über den Einfluß der Hypophyse auf die Genitalentwicklung darf wohl als bekannt vorausgesetzt werden. Die Behandlung der genitalen Hypoplasie mit Hypophysenvorderlappenhormonen hat allenthalben

mit Erfolg Eingang in die Therapie gefunden (vgl. die neueste Arbeit hierüber aus unserem Institut, von Rosinsky, Konstitutionsmedizinische Beiträge zur Frage des Kryptorchismus beim Menschen, Verlag Gebr. Hollinek, Wien, 1940).

Um den Unterschied zwischen Entwicklungshemmung und Infantilismus klarer erscheinen zu lassen, seien zwei Beispiele angeführt: Im ersten Falle handelt es sich um eine hochgradige *Entwicklungshemmung* mit im Vordergrund stehenden *Hypogenitalismus* (**M. K., 15 Jahre,** ♀, Tafel IV, Abb. 43, 43a, b). Frühentwicklung o. B. Die Menarche ist noch nicht eingetreten. Die gynäkologische Untersuchung ergab einen kleinen hypoplastischen, kaum angedeuteten Uterus. Die Körperform ist noch nicht differenziert, ebenso sind die sekundären Geschlechtsmerkmale noch nicht ausgebildet. Experimentell-psychologisch zeigt sich ebenfalls ein weitgehender Infantilismus. Mäßige Spasmophilie, die sich auch in Kopfschmerzen, Schlaflosigkeit und allgemeiner Unruhe äußerte. — Der Habitus ist asthenisch. Nach Lipatren-Hypophysen-Follikelhormonbehandlung trat die Menarche ein und die sexuelle Reife machte Fortschritte. Das Kapillarbild (Abb. 43a) zeigt einige Mesoreste. Die Sella (Abb. 43b) ist sicher zu groß, flach mit hohem und spitzem Dorsum. Auffallende Schmalhüftigkeit im Gegensatz zu den beiden folgenden männlichen Zwillingen mit betonter Hüftbreite.

Das zweite Beispiel demonstriert den *Infantilismus* an zwei eineiigen Zwillingen. **H. und R. M., 18 J.,** ♂. Es handelt sich um vegetativ-neurotische Störungen auf dem Boden eines Infantilismus (Tafel IV, Abb. 41, 41a, 42, 42a). Bei beiden begann die Sprachentwicklung verspätet, erst im 3. Jahr. Beide machten eine leichte Rachitis durch. In der Schule sind sie stets gute Schüler gewesen. Beide Patienten klagen über abnorm leichte Ermüdbarkeit, kalte, feuchte Hände, große Reizbarkeit und mangelnde Initiative. Sie sind kaufmännische Lehrlinge. Ihr Verhalten den Kunden gegenüber ist stark gehemmt, sie erröten leicht, die Stimme versagt ihnen öfter. Beide sind Einzelgänger, Freunde haben sie nie gehabt, Sport haben sie außerhalb der Schule nie getrieben. Nach verspäteter Pubertät ist die sexuelle Differenzierung normal ausgebildet. Der Habitus ist asthenisch; auffallend betonte Hüftbreite.

R. M.: Bei ihm ist die B-Konstitution in gewissen Zügen (W. Jaensch) deutlich ausgebildet. Es besteht eine geringe weiche Struma und Glanzauge. Geringfügige spasmophile Symptome. Im Kapillarbild finden sich Mesoreste bei kleinsten Neoformen. Die Sella (Abb. 41a) ist sicher zu groß. Das Dorsum ist schlank, die hinteren Clinoidfortsätze sind klein. Die Form ist rundbohnenförmig. Abb. 41 ist das Ganzphoto. Deutlich ist eine geringe Verbreiterung des Beckens und feminine Pubesbehaarung. Es bestehen altersmäßige Nachbildmessungswerte.

H. M.: Infolge seiner psychisch-infantilen Hemmungen äußerte er bereits mehrmals Suizidideen. Im Kapillarbild fanden sich ebenfalls hypoplastische Neoformen, allerdings mit Einbrüchen von Meso- und Archiresten. Das Ganzphoto (Abb. 42) zeigt ebenfalls die Beckenverbreiterung und Pubesbehaarung vom femininen Typus. Die Sella (Abb. 42a) hat mit der seines Zwillingsbruders große Ähnlichkeit, sie ist bohnenförmig, sicher zu groß. Das Dorsum ist schlank, die hinteren Clinoidfortsätze klein. Es bestehen infantile Nachbildmessungswerte. Wie auch kapillarmikroskopisch, ist er der noch infantilere von beiden. Interessant nebenbei diese feinen Differenzierungsunterschiede dieser Eineiigen!

Größen- und Formvarianten der Sella bei Entwicklungshemmung

In unserer Reihe wurden 250 Fälle von Entwicklungshemmung im obigen Sinne untersucht.

Es waren[1]):

Sellagrößen		Sellaformen	
Sicher zu klein . .	19 (10)	Tief	27
Eher zu klein . . .	21 (6)	Rund	81
Normalgroß	64 (22)	Bohnenförmig	63
Eher zu groß . . .	31 (11)	Flach	34
Sicher zu groß . .	96 (31)	Verzogen	14
		Viereckig	12
Brückenbildungen . .	19 (14)		

Aus den obengenannten Zahlen läßt sich ein gehäuftes Auftreten von extremvarianten Sellagrößen feststellen, prozentual sogar mehr als in allen bisher genannten Gruppen: Nur 64 von 250 Fällen zeigten eine normal große Sella. Groß ist zwar der Anteil der zu kleinen, noch größer aber der an zu großen Sellen. Besonders auffallend ist die häufige Beteiligung der Brückenbildungen an der genitalen Hypoplasie, entsprechend Bockelmanns Befunden, überraschend häufig aber hier gerade auch die Beteiligung der großen und sicher zu großen Sellen! Wir erinnern uns hier der von W. Jaensch immer vertretenen Anschauung, daß „zu klein" wie „zu groß" bei der Sella in beiden Fällen ein Hinweis auf eine Unterfunktion der Hypophyse sein kann.

Recht häufig waren auch Formvarianten anzutreffen:

1. Ein Dorsum elongat. sellae fand sich in 4 Fällen.
2. Ein dickes und hohes Dorsum fand sich in 5 Fällen.
3. Ein übernormal dickes Dorsum fand sich in 8 Fällen.
4. In einem Falle reichten die langen und plumpen vorderen Clinoidfortsätze bis zur Dorsumspitze.
5. Pseudobrücken waren in 12 Fällen vorhanden.
6. Flache Sellen mit frontalgeneigtem Dorsum in 7 Fällen.
7. Hyperostosen des Dorsums in 4 Fällen.
8. Das Dorsum endete breit abgeschnitten, die Sellen waren rund, nach oben offen. Die vorderen Clinoidfortsätze waren kurz und spitz. Bei einer dieser (sicher zu großen) Sellen war der Sulcus chiasmaticus verbreitert und vertieft (3 Fälle).
9. In 5 Fällen war das Dorsum klein und spitz, die hinteren Clinoidfortsätze fehlten. Die Sellen waren normal groß.
10. In 2 Fällen von eher zu großen Sellen war das Tuberkulum durch eine große Keilbeinhöhle hochgedrängt, die Sellaform war etwas gestreckt. Am Dorsum fanden sich hyperostotische Veränderungen.
11. In 4 Fällen von sicher zu großen Sellen war das Dorsum groß, zugespitzt, die Form rund, nach oben offen.
12. In 3 Fällen von Entwicklungshemmung bei Kindern über 12 Jahre hatte die Sella eine Form, die nur bei jüngeren vorkommt.
13. In 2 Fällen war die Sella trichterförmig, der Sellaboden war unregelmäßig konturiert.
14. In einem Falle zeigte die Sellaöffnung nicht wie üblich nach oben, sondern nach hinten-oben.
15. In einem Falle waren die Impressiones digitatae verstärkt gezeichnet.

Insgesamt fanden sich also 62 Formvariationen.

[1]) Die in Klammern hinzugefügten Zahlen der oben angeführten Tabelle gelten für reine Fälle von genitaler Hypoplasie.

Die Sellabefunde der Infantilen

63 Aufnahmen standen zur Verfügung.

Sellagrößen		Sellaformen	
Sicher zu klein	2	Tief	3
Eher zu klein	3	Rund	18
Normalgroß	31	Bohnenförmig	18
Eher zu groß	4	Flach	15
Sicher zu groß	18	Verzogen	2
		Viereckig	2
		Brückenbildungen	5

Überraschenderweise nimmt hier die Zahl der normalen Sellen gegenüber den Entwicklungshemmungen zu. Ferner sind nur 2 von 63 Sellen sicher zu klein. Die Formenzusammenstellung in beiden Gruppen ergibt wie bei den Entwicklungshemmungen ebenfalls die Neigung zur Formvariation. Sonst entsprechen die Formen dem Alter. Auch hier ist der Anteil der „Zu-groß-Variante" relativ groß.

Unter den Infantilen fanden sich folgende Formvariationen:

1. In 2 Fällen zu großer Sellen exkaviertes Dorsum.
2. Ein verdicktes Dorsum in einem Falle.
3. Hyperostosen an der Dorsumspitze und an der Basis in je einem Falle.
4. Ein frontal geneigtes Dorsum bei flacher Sella in 5 Fällen.
5. Eine verzogene Sella mit breit abschneidendem Dorsum in einem Falle.
6. Eine extrem flache Sella bei einem 13jährigen Jungen.
7. Eine bohnenförmige Sella mit weit vorspringendem Tuberkulum.

Gerade unter den Entwicklungshemmungen und Infantilismus fanden sich eine Reihe instruktiver Fälle.

Klinische Beispiele

M. H., 8 J., ♂, (Tafel IV, Abb. 40 und 40a). *Hypophysäre Entwicklungshemmung* und *Kryptorchismus.* Er lernte erst mit 3 Jahren sprechen. Das Genitale ist unterentwickelt. Intelligenz o. B. Im Kapillarbild finden sich Einsprengungen von Mesoresten. Die Sella (Tafel IV, Abb. 40a) ist zwar normal groß, tief, aber das Dorsum ist übernormal dick und frontalwärts geneigt (Pseudobrücke). Dysplastischer Habitus.

H. G., 17 J., ♂, (Tafel IV, Abb. 44, 44a, b, c). Es liegt eine schwere *archikapilläre Entwicklungshemmung* vor. Die Eltern sind Blutsverwandte. Geburt und Frühentwicklung wiesen keine Besonderheiten auf. Außer der Entwicklungshemmung bestehen körperlich wie geistig keine besonderen Ausfälle, er ist immer kindlich geblieben, charakterlich besonders zuverlässig, in Schule ausreichend. Das Gesicht (Tafel IV, Abb. 44) zeigt offenen, nicht unintelligenten Ausdruck; es bestehen spasmophile Symptome (erhöhte galvanische Erregbarkeit und positives Fazialisphänomen). Die psychologische Prüfung ergab mäßigen Infantilismus. Der Nachbildmessungsversuch zeigte infantile Werte. Körperlich bestand anamnestisch früher ein doppelseitiger Kryptorchismus; die Genitalentwicklung ist jetzt bis auf die Pubesbehaarung (femininer Typus) normal. Tafel IV, Abb. 44c zeigt die hochgradigen Zahnentwicklungsanomalien, Abb. 44a ausgesprochene Archikapillaren. Die Sella (Abb. 44b) ist eher zu klein, rund. Das Dorsum ist geringfügig verdickt. Durchaus männlicher, leptosom-athletischer Habitus mit schmalen Hüften.

H. A., 33 J., ♂, 157 cm groß (Tafel IV, Abb. 45, 45a, b). Schwere *Entwicklungshemmung* und *Infantilismus* mit mäßigem Kleinwuchs und hypophysär-genitaler Fett-

sucht. Bei der Geburt soll er groß gewesen sein. Das Wachstum ließ mit dem 17. Jahr nach, steigerte sich dann wieder langsam, der Patient wächst heute noch, mit 33 Jahren, um einige Zentimeter jährlich! Körperlich besteht ein etwas femininer Fettansatz (Tafel IV, Abb. 45), der Gesichtsausdruck ist infantil. Die sexuelle Reife ist noch nicht erreicht, die Stimme noch nicht mutiert, die sekundären Geschlechtsmerkmale noch nicht ausgebildet. Es kommt zwar zur Erektio penis aber nicht zur Ejaculatio seminis. — Die Epiphysenfugen sind noch offen (Tafel IV, Abb. 45a). Im Kapillarbild finden sich hypoplastische Neoformen. Die Sella (Tafel IV, Abb. 45b) ist sicher zu klein und flach. Dazu ist das Dorsum ganz erheblich dick, die Clinoidfortsätze sind lang. Betonte Hüftbreite. Pyknisch-dysplastischer Habitus.

G. B., $9^1/_2$ J., ♂ (Tafel V, Abb. 47 und 47a). *Entwicklungshemmung.* Der Habitus ist eurysom mit betontem Rumpf, kleinem Genitale und mäßigem Fettansatz am Rumpf. Die Extremitäten sind schlank. Weiter war ein doppelseitiger Kryptorchismus, Strabismus convergens und Steilgaumen festzustellen. Die Sella (Tafel V, Abb. 47a) ist sicher zu groß und verzogen, das Dorsum verhältnismäßig hoch.

E. Sch., 7 J., ♀. *Mikrozephalie,* allgemeine *Entwicklungshemmung* und Sprachhemmung (Tafel V, Abb. 49, 49a, b). Während der Schwangerschaft erwarb die Mutter eine Lues, die behandelt wurde. Die Frühentwicklungsphasen des Kindes traten verspätet ein. Zur Zeit stammelt das Kind noch erheblich. Der Kopfumfang beträgt 47 cm. Die Wassermannsche Reaktion im Blut war immer negativ. Das Kapillarbild zeigt noch reichlich Mesoformen (Tafel V, Abb. 49a). Die Sella ist sicher zu klein (Tafel V, Abb. 49b), die Form ist recht früh kindlich, mit hohem, hierfür plumpen Dorsum. Bemerkenswert ist vielleicht noch die Epikanthusbildung.

R. D., $1^3/_4$ J., ♀, 86,3 cm groß. *Entwicklungshemmung* auf dem Boden einer *Rachitis.* Die Geburt verlief normal. Künstliche Ernährung seit der Geburt. Mit 14 Monaten begann sie sich aufzusetzen, mit 19 Monaten fing sie an zu stehen. Zur Zeit ist die große Fontanelle noch offen, Kraniotabes, Verdickungen aller Knorpel-Knochengrenzen. Erbbiologisch bemerkenswert ist mehrfacher Diabetes in der Familie. Die Wortbildung beginnt jetzt erst. — Neokapillaren. — Die Sella ist verzogen (Tafel V, Abb. 50) und sicher zu groß. Eine verzogene Sella in diesem Alter ist auch unter unseren Sellen einmalig.

D. R., 14 J., ♂, 160 cm groß (Tafel V, Abb. 51). *Entwicklungshemmung* und *Spasmophilie.* Leptosomasthenischer Typ mit überlangen Extremitäten. Kleines Genitale, noch keine sekundären Geschlecktsmerkmale. In der Schule versagte er wegen dauernder Unkonzentriertheit. Sein Verhalten ist kindlich. Akrozyanose der unteren Extremitäten, Bettnässer. RR 90/70 mm Hg. Das Kapillarbild zeigt einige Mesoreste. Die Sella (Tafel V, Abb. 51) ist eher zu klein und erheblich flach, das Dorsum wenig frontal geneigt.

P. H., $15^1/_2$ J., ♂, 171 cm groß, 53,5 kg schwer (Tafel V, Abb. 52). *Entwicklungshemmung* und *Infantilismus.* Frühentwicklung o. B. Leptosom-asthenischer Habitus, Akrozyanose der unteren Extremitäten, mäßige Skoliose. Der Junge stottert. Das Chvosteksche Phänomen ist positiv. Das Genitale ist normal entwickelt, die Pubesbehaarung von femininem Typ. Das Kinn ist ausgesprochen hypoplastisch. Der Nachbildmessungsversuch ergibt infantile Werte, die Intelligenzprüfung läßt einen geringen Schwachsinn erkennen. Die Kapillaren sind spastisch, Neoformen. Die Sella (Tafel V, Abb. 52) ist eher zu klein, flach mit niedrigem Dorsum.

K. Sp., 14 J., ♂, 158 cm groß, 47 kg schwer. *Entwicklungshemmung* (Tafel II, Abb. 32). Der Junge ist immer zart und schwächlich gewesen. Das Intelligenzalter entspricht etwa einem 10jährigen Kinde. Der Nachbildmessungsversuch ergab Unterwerte. Der Gesichtsausdruck ist unbelebt. Beginnende Pubertät. Die Kapillaren sind ausdifferenziert (Neoformen). Die Sella (Tafel II, Abb. 32) zeigt auch bei Drehung des Kopfes eine konstante Brückenbildung bei tiefer Sella.

F. O., 16 J., ♂, 155 cm groß, 54,6 kg schwer (Tafel V, Abb. 54 und 54a). *Lues cong.* und *Entwicklungshemmung.* Die Geburt verlief normal. Früher bestand ein Kryptorchismus und Phimose. Das Genitale ist jetzt stark entwickelt, desgleichen die Sekundärbehaarung. Antiluetische Behandlung seit 3 Jahren. Intelligenzmäßig besteht ein Rückstand von 5—6 Jahren. Das Konzentrationsvermögen ist minimal. Das Kapillarbild (Tafel V, Abb. 54a) zeigt Archi- und Mesoreste (Korrekturformen). Die Sella (Tafel V, Abb. 54) ist rund und sicher zu groß. Das Dorsum scheint verlängert.

H. Sch., 7 J., ♂, 108 cm groß, 17,9 kg schwer (Sella, Taf. I, Abb. 10). *Entwicklungshemmung.* Die Mutter war zur Zeit der Geburt des Patienten 31 Jahre alt. Während der Schwangerschaft mußte sie wegen einer Ovarialzyste operiert werden. Das Kind hat keine Muttermilch erhalten. Bereits im 4. Lebensmonat mußte es antirachitisch behandelt werden. Seitdem hat der Patient eine ganze Reihe von Infekten überstanden. Noch heute sind Zeichen rachitischer Erkrankung zu sehen (Thoraxdeformität, Verbiegung der Beine). Die Nasenwurzel ist eingezogen, die Tubera frontalia nicht bemerkenswert. Die Intelligenz entspricht einem 4—5jährigen Kinde. Die Sella (Tafel I, Abb. 10) ist verzogen und sicher zu groß. Das Dorsum ist ausgesprochen spitz, die hinteren Clinoidfortsätze sind nicht vorhanden.

J. K., 15 J., ♂, 175 cm groß, 51 kg schwer. *Infantilismus* bei leptosom-athletischen Habitus (Tafel V, Abb. 46 und 46a). Spasmophile Symptome pos. Psychologisch-experimentelle Versuche zeigten ein Verhalten wie ein 8jähriges Kind, die Schulleistungen entsprechen diesem Befunde. Kapillarmikroskopisch zeigten sich Reste von Mesokapillaren. Die Sella (Tafel V, Abb. 46a) ist sicher zu groß, bohnenförmig. Das Dorsum ist schlank. Die stärkeren Schatten an der Dorsumspitze und die darunterliegende verschwommene Zeichnung legt den Gedanken an eine intraselläre Vergrößerung nahe. Das gleichzeitig übergroße Genitale ist hier ebenfalls ein Zeichen der obwaltenden Sprengung der Entwicklungsharmonie. Denn es entspricht keineswegs der wirklichen sexuellen Reife. Im starken Gegensatz zu dem Infantilismus steht die männlich differenzierte Jünglingsgestalt.

B. T., 14 J., ♀, 171 cm groß, 54 kg schwer. *Asthenischer Infantilismus* und mangelhafte Intelligenz (Tafel V, Abb. 53). Über die Frühentwicklung ist nichts Besonderes zu berichten. Menarche mit 13 Jahren. Menses o. B. Sie ist im Haushalt tätig, kann jedoch auch hier nur unter Anleitung arbeiten. Die Intelligenz würde einem 8jährigen Kinde entsprechen. Die experimentell-psychologischen Untersuchungen ergaben einen weitgehenden Infantilismus. Es besteht auch ein für das Alter unphysiologisches eidetisches Vermögen. Das Kind ist motorisch unruhig und unkonzentriert. Das Kapillarbild zeigt hypoplastische Neoformen. Die Sella (Tafel V, Abb. 53) ist eher zu groß, rund. Die Clinoidfortsätze sind genähert (Pseudobrücke).

P. Z., 37 J., ♂, 137 cm groß, 70 kg schwer. *Infantilismus* (Tafel V, Abb. 56). Patient ist verheiratet, hat 2 Kinder. Das Genitale ist hypoplastisch. Der Nachbildmessungsversuch ergibt stärkere Unterwertigkeit (Infantilismus). Akrozyanose der Hände und Füße. Intelligenz o. B. Die Sella (Tafel V, Abb. 56) ist sicher zu groß, bohnenförmig. Das Dorsum ist ein sog. Dors. sellae elongat.

H. J., 19 J., ♂, 142 cm groß, 31 kg schwer (Tafel V, Abb. 48 und 48a). Es handelt sich um einen körperlichen wie psychischen *Infantilismus* mit Wachstumshemmung. Körperlich sind rachitische Deformitäten erkennbar. Weiter lassen sich spasmophile Symptome (erhöhte galvanische Erregbarkeit und positives Fazialisphänomen) nachweisen. Die Genitalentwicklung ist weit rückständig, die Stimme wenig mutiert. Das Gesicht zeigt einen völlig kindlichen Ausdruck. Der Habitus zeigt Andeutungen einer Dystrophia adiposo-genitalis. Im Kapillarbild finden sich Mesoreste. Die Sella (Tafel V, Abb. 48) ist sicher zu groß, verzogen. Der Sellaeingang ist ausgesprochen weit. An der Spitze des breit abgeschnittenen Dorsums ist ein isolierter Schatten sichtbar, der mit dem Dorsum in Zusammenhang steht und wohl als Rest der hinteren Clinoidfortsätze anzusehen ist. Gesichtsausdruck erinnert an den hypophysären Zwergwuchs.

Minusvariation des körperlich-seelischen Reifezustandes

Betrachtet man die unter den Wachstumshemmungen, Entwicklungshemmungen und Infantilismus besprochenen Krankheitsbilder unter dem überordnenden Gesichtspunkt der Minusvariation des körperlich-seelischen Reifezustandes, so sei es erlaubt, auch die Sellabefunde der genannten Abschnitte 8 u. 9 übersichtlich zusammenzufassen. Die konstitutionellen Zustandsbilder dieser Gruppen ließen oftmals starke Überschneidungen und fließende Übergänge erkennen, die eine klare Trennung häufig erschwerten. Um so gerechtfertigter erscheint daher eine Zusammenfassung dieser Ergebnisse.

Größen- und Formvarationen

Insgesamt standen von den Wachstumshemmungen, Entwicklungshemmungen und Infantilismus 386 Sellaaufnahmen zur Verfügung, davon waren:

Sellagrößen		Sellaformen	
Sicher zu klein . . .	31	Tief	33
Eher zu klein . . .	33	Rund	126
Normalgroß	125	Bohnenförmig . . .	103
Eher zu groß	43	Flach	62
Sicher zu groß . . .	126	Viereckig	16
		Verzogen	18
		Brückenbildungen . .	28

Wenn man die Größenordnungen „sicher zu klein", „eher zu klein", „eher zu groß", „sicher zu groß" und die „Brückenbildungen" als Extremvariationen auffaßt, so fällt auf, daß mit 261 Fällen dieser Gruppe also über zwei Drittel von 386 Fällen insgesamt eine Extremvariation der Sellagröße zeigen, ohne Rücksicht zunächst auf Formvariation. Gleichzeitig bestätigt sich hieran, wie groß der Anteil hypophysärer Störungen bei dieser Gruppe von Minusvariation des körperlich-seelischen Reifezustandes ist, ferner daß W. Jaensch mit seiner These recht hat, die besagt, daß ein „zu groß" wie „zu klein" der Sella auf eine Hypofunktion, mindestens Dysfunktion auch in diesem Zusammenhange hindeuten kann. — Wenn wir den hier gebrauchten Ausdruck „Minusvariation des körperlich-seelischen Reifezustandes" im einzelnen mit den hier besprochenen Fällen vergleichen, so werden wir ihn am zutreffendsten finden für gewisse Fälle eines sog. hormonischen Infantilismus. Die meisten unserer Fälle wird man aber rückschauend eher unter dem Begriff einer partiellen, mehr oder weniger umfassenden Entwicklungshemmung bzw. Sprengung der Entwicklungsharmonie unterbringen können. So ist auch bei dieser Untergruppe die Extremvariation der Sella besonders groß, danach bei der Wachstumshemmung, um beim Infantilismus etwas geringer zu werden.

10. Sprachentwicklungshemmung und Sella

Als weitere Unterteilung der allgemeinen Entwicklungshemmungen sei die Sprachentwicklungshemmung herausgegriffen, weil viele mit diesem Leiden behaftete Kinder die Poliklinik aufsuchten und gleichzeitig bei ihnen ein besonders häufiges Vorliegen von Kapillarentwicklungshemmungen in unserer Poliklinik schon festgestellt werden konnte. Betrachtet man die von den Logopäden beschriebenen Phasen des Sprechenlernens, so erfährt man, daß sowohl exogene wie endogene, neben ausgesprochenen Milieufaktoren an der Sprachbildung und ihrer Hemmung beteiligt sind, daß spastische Momente, hereditär neuropathische Störungen, ferner adenoide Wucherungen und auch Hörstummheit vorliegen können.

In den hier bearbeiteten Fällen ist die Sprachhemmung in den meisten Fällen mit irgendwelchen und verschiedenartigsten körperlich-seelischen Entwicklungshemmungen vergesellschaftet.

Größen- und Formvariationen

55 Sprachentwicklungshemmungen standen zur Verfügung.

Sellagrößen		Sellaformen	
Sicher zu klein	1	Tief	5
Eher zu klein	2	Rund	25
Normalgroß	21	Bohnenförmig	13
Eher zu groß	10	Flach	4
Sicher zu groß	17	Verzogen	2
		Viereckig	2
		Brückenbildungen	4

Die Größenvariationen sind auch hier ganz beträchtlich, der verhältnismäßig geringen Zahl der Fälle nach zu urteilen, jedoch nicht so häufig wie in dem vorher besprochenen Abschnitt der Entwicklungshemmungen. Die Erklärung mag darin zu suchen sein, daß die Sprachentwicklungsstörung nicht so häufig zugleich von endokrinen Faktoren abhängt. Entsprechend dem Alter war die Form vorwiegend rund-bohnenförmig.

Folgende Formvariationen wurden gefunden:

1. In 2 Fällen ein zu dickes Dorsum.
2. In einem Falle bei einer flachen Sella ein stärker frontal geneigtes Dorsum.
3. In einem Falle ein Dorsum sellae elongat.
4. In 2 Fällen war das Dorsum klein-keilförmig.
5. In 2 Fällen war die Sellaform zu flach, nicht entsprechend dem Alter.
6. In einem Falle lag das Planum hoch im Verhältnis zu dem Dorsumansatz. Das Dorsum selbst war unverändert.

In einer neuerdings von A. Kühne im Rahmen einer I. D. aus unserem Institut gesammelten Untersuchungsreihe von 18 Fällen Sprachentwicklungsgestörter fanden sich etwas mehr Sellaabweichungen, 3 Brückenfälle, 7 zu kleine Sellen, 3 eher zu große, während die übrigen 5 ebenfalls nicht unerhebliche Formabweichungen aufwiesen. Vergleicht man die Lebensalter dieser Kühneschen Fälle mit dem der unsrigen (s. Abschnitt 21), so sieht man, daß erstere durchschnittlich einem etwas höheren Lebensabschnitt (jenseits der Präpubertät) angehören, in dem das Erhaltenbleiben von Sprachentwicklungsstörungen infolge Sprachentwicklungshemmung bei konstitutionell und daher auch häufiger hypophysär Abwegigen leichter der Fall sein dürfte als bei weniger tiefgreifend Sprachentwicklungsgehemmten früherer Jahrgänge. Hier walten, konstitutionsmedizinisch gesehen, offenbar die entsprechenden Verhältnisse vor, wie bei den Beziehungen zwischen Sella, Spasmophilie der Kinder und Tetanie der Erwachsenen (vgl. Abschn. 16, S. 68).

Klinisches Beispiel

E. Z., $8^1/_2$ **J.,** ♂. *Sprachentwicklungshemmung* (Tafel V, Abb. 57). Zangengeburt. Als Kleinkind hatte er viel unter spasmophilen Krämpfen zu leiden. Der Sprachbeginn setzte mit dem 3. Jahr ein. Zur Zeit besteht noch eine erhebliche Sprachhemmung. Körperlich bestehen deutliche Tubera frontalia und Caput quadratum. Die Sella (Tafel V, Abb. 57) ist sicher zu groß und verzogen, es besteht ein auffallend dickes, steiles Dorsum.

11. Schwachsinn und Sella

Der Ausfall oder die Erschwerung des Erwerbs psychischer Fähigkeiten, oft in Begleitung ethischer Defekte oder auch einseitiger Hypertrophie einzelner Fähigkeiten mit Fehlen des Bewußtseins dieser Defekte, wie der Schwachsinn kurz definiert werden darf, kann in seinen Ursachen genau so mannigfaltig sein wie die allgemeinen Entwicklungshemmungen. In letztere ist auch das endokrine System einbezogen, das nochmals einer kurzen Betrachtung unterzogen werden soll. Besteht neben dem Schwachsinn eine offensichtliche endokrine Störung, wie Eunuchoidismus, Kretinismus, Akromegalie oder Fettsucht, so kann ein Zusammenhang beider Erkrankungen mit größerer Sicherheit angenommen werden. Ein weiteres, feineres Stigma, das auf innersekretorische und zentrale Störungen hinweist, ist die auch von anderen Autoren bestätigte Kapillarentwicklungshemmung bei einem Teil von Schwachsinnigen verschiedenster klinischer Gruppen, welche zuerst von W. Jaensch und W. Wittneben aufgedeckt und zu dem Bilde des „archikapillären Schwachsinns" zusammengefaßt worden sind. Auch die therapeutischen Erfolge der von den genannten Autoren ausgebildeten „kapillarmikroskopisch gesteuerten Nachreifungstherapie" sprechen für enge Beziehungen von innersekretorischem System und Schwachsinn. W. Wittneben erreichte bei archikapillären Zustandsbildern Schwachsinniger mit Schilddrüsen- und Hypophysenpräparaten sowie gewissen Lipoid-Jodpräparaten (Lipatren, I. G. F.) eine auffallende Höherdifferenzierung der körperlichen wie geistigen Fähigkeiten, der in vielen Fällen auch eine Nachdifferenzierung des vorher entwicklungsgehemmten Kapillarbildes am Nagelfalz parallel ging[1]). Desgleichen berichtet v. Lederer, daß er bei Kindern mit primitiven und noch entwicklungsfähigen Kapillaren mit Thyreoidin-Thymus-Hypophysenvorderlappenhormonen eine Leistungszunahme bei 88% seiner Kinder erzielte, bei denen mit normalen Kapillaren aber nur in 38% der Schwachsinnigen. Nach diesen vielversprechenden Anfängen lag es nahe, die Sella röntgen zu lassen. W. Jaensch und W. Wittneben fanden 1920—24 bei Schwachsinnigen, die auf Schilddrüsenpräparaten allein nicht gut reagierten, oft eine kleine, zusammengeschobene oder verflachte Sella. Vielfach war der Sellaeingang verengt, die Clinoidfortsätze sporenförmig ausgezogen, so daß sie sich fast berührten, oder das Dorsum war auffallend dick. Lazar und v. Wieser berichten fast gleichzeitig über 140 Sellaaufnahmen von Schwachsinnigen (Imbezillen und Idioten), von denen nur 2 vollkommen normal gewesen sein sollen. Neben häufigen Größenanomalien beobachteten die genannten Autoren häufig periostale Exkreszenzen am Dorsum und den Clinoidfortsätzen.

Größen- und Formvariationen der Sella

Mir selbst standen 62 Sellaaufnahmen Schwachsinniger, ausschließlich der Hypothyreoten, zur Verfügung. Die Sellagrößen waren zusammengefaßt folgende:

Sellagrößen		Sellaformen	
Sicher zu klein . . .	3	Rund	30
Eher zu klein	5	Tief	5

[1]) Vgl. den Bericht über 10 Jahre solcher Therapie von H. Wittneben in Z. Kinderforsch. 1940 (Therapeutische Versuche an Jugendlichen mit konstitutioneller Extremvariation).

Normalgroß	16	Bohnenförmig	8
Eher zu groß	9	Flach	6
Sicher zu groß . . .	21	Verzogen	1
		Viereckig	4

Brückenbildungen . . 8 Fälle

Auch hier sind eine erhebliche Zahl von Größenvariationen anzutreffen. Die von W. Jaensch und W. Wittneben, sowie von Lazar und v. Wieser schon mitgeteilten Beobachtungen konnten also zum Teil bestätigt werden. Unsere Patienten gehörten zum größten Teil der Gruppe der Debilen und Imbezillen an. Unter diesen 62 Schwachsinnigen hatten 8 eine Sellabrücke, ein Hundertsatz, der die übliche 10%-Angabe etwas überschreitet. Dazu kommen 6 Sellen mit übernormal großem und dicken Dorsum, 6 Sellen mit Hyperostosen am Dorsum. In etwa einem Drittel der Sellen bestand also eine Veränderung an der knöchernen Sellaumrandung. Andere noch gefundene Sellaformveränderungen waren folgende:

1. In einem Falle war die Sella durch einen homogenen Schatten vollkommen ausgefüllt.
2. In 2 Fällen war das Dorsum spitz, die hinteren Clinoidfortsätze fehlten.
3. In 3 Fällen war ein schlankes, hohes, wenig exkaviertes Dorsum vorhanden.
4. In 2 Fällen wurde ein fast gestreckter Planum-Clivuswinkel gefunden.
5. In einem Falle war der Sulcus chiasmaticus abnorm tief, das Dorsum war unverändert.
6. Eine extrem flache Form bei einem 36jährigen mit einem Intelligenzalter von 12 Jahren.

Klinische Beispiele

U. B., 11 J., ♀, 121 cm groß, 21 kg schwer. *Debilität*, Entwicklungshemmung, Hör- und Sprachstörungen (Tafel V, Abb. 55 und 55a). Frühgeburt. Sie lernte mit $2^1/_2$ Jahren laufen und erst mit 5 Jahren sprechen. Äußerlich fällt das alte, frühreife, etwas männliche Aussehen auf. Der Körperbau zeigt männliche Proportionen. Zeichen sexueller Frühreifung sind nicht vorhanden. Die Beziehungen zur Umwelt sind minimal. Das Kapillarbild zeigt hypoplastische Neoformen mit wenigen Meso- und Archiresten (Tafel V, Abb. 55a). Die Sella (Tafel V, Abb. 55) ist eher zu klein, tief. Das Dorsum ist extrem voluminös.

A. H., 8 J., ♀, 123 cm groß, 21,5 kg schwer. *Debilität*, Sprachentwicklungshemmung und Spasmophilie (Tafel VI, Sella, Abb. 63). Geburt und Frühentwicklung sind normal verlaufen. Die Sprache ist heute noch undeutlich und die Satzbildung nicht dem Alter entsprechend. Zur Zeit wird über stärkere Ermüdbarkeit geklagt, desgleichen über Durst. Es bestehen Zahnstellungsanomalien, das Fazialisphänomen ist positiv, die galvanische Erregbarkeit gesteigert. Der Intelligenzstatus entspricht einem 4—5jährigen Kinde. Kapillaren: Mesoformen. Die Sella (Tafel VI, Abb. 63) ist dem Alter entsprechend normal groß, das Dorsum aber über die Norm hinaus verdickt.

G. G., 12 J., ♂, 135 cm groß, 35,5 kg schwer. *Erethischer Schwachsinn und epileptiforme Anfälle* (Tafel V, Abb. 58). Geburt und Frühentwicklung o. B. Mit 10 Jahren Otitis media. Danach traten Krampfanfälle auf. Intern und neurologisch o. B. Intelligenzmäßig fehlt der Zahlenbegriff vollständig, das Gedächtnis ist unterwertig, scheint aber noch am besten ausgebildet zu sein. Die Satzbildung ist mangelhaft. Motorisch ist er sehr unruhig. Im Kapillarbild reichlich Mesoformen. Die Sella (Tafel V, Abb. 58) ist sicher zu klein, tief. Die Clinoidfortsätze berühren sich, so daß eine Pseudobrücke zustande kommt.

H. S., 12 J., ♂ (Tafel VI, Abb. 62). Rachitische Entwicklungshemmung und *Debilität*. Sprechbeginn mit $1^1/_2$ Jahren, mit 2 Jahren laufen gelernt. Die Sprache ist heute noch nicht voll entwickelt. Er besucht seit 5 Jahren die Hilfsschule. — Leptosomer Habitus, Tubera frontalia deutlich ausgeprägt; die Fontanellen sollen sich erst im 3. Jahr geschlossen haben, rachitische Thoraxdeformitäten. Die Intelligenzprüfung ergab einen Rückstand von 5 Jahren. Sein Verhalten zeigt die Reife eines Vorschulkindes. Kapillaren: leicht spastische Neoformen. Die Sella (Tafel VI, Abb. 62) ist sicher zu groß, rund. Das Dorsum ist schmal und spitz. Die hinteren Clinoidfortsätze sind nicht vorhanden. Das Tuberkulum springt stärker als üblich hervor.

H. L., 8 J., ♂ 119 cm groß, 21 kg schwer. *Schwachsinn mit myxödematösen Zügen* (Tafel VI, Abb. 64). Die Mutter war bei Geburt des Kindes 44 Jahre alt. 2 Geschwister sind normal entwickelt. Es lernte mit 2 Jahren laufen und sprechen; das Kind stammelt erheblich. Eine Intelligenzprüfung ist wegen der Ängstlichkeit des Kindes nicht anzustellen. Der Mund wird dauernd offen gehalten, ohne daß adenoide Wucherungen in Rachen oder Nase bestehen. Strabismus convergens, Zahnstellungsanomalien, Nabelbruch, rauhe und verdickte Haut an Unterarmen und Stirn. Die Sella (Tafel VI, Abb. 64) zeigt eine Brücke zwischen vorderen und hinteren Clinoidfortsätzen.

F. H., 17 J., ♂, 168 cm groß, 60 kg schwer. *Mittelgradiger Schwachsinn* (Tafel VI, Abb. 65). Beendigung der Geburt durch hohe Zange. Die Lebensfähigkeit des Kindes war auch in den ersten Monaten recht in Frage gestellt. Es lernte mit 2 Jahren laufen und mit 3 Jahren sprechen. Bis zum 6. Jahr war der Knabe Bettnässer. — Eingesunkenes Brustbein, stark verkrümmte Unterschenkel, Senk-, Knick- und Spreizfuß. Klobig große und gerötete Hände mit verbogenen Kleinfingern, anormal behaarte Stelle über dem Os sacrum (Spina bifida?), Strabismus divergens, Zyanose der abhängigen Partien. Genitale relativ groß. Die Intelligenzprüfung ergibt einen mehrjährigen Rückstand. In seiner Struktur ist er kindlich, weichlich, motorisch unbeholfen. Es fehlt jede Urteilsfähigkeit. Das Kapillarbild zeigt Neokapillaren mit zahlreichen Einbrüchen von Archikapillaren. Die Sella (Tafel VI, Abb. 65) zeigt eine massive Brücke zwischen vorderen und hinteren Clinoidfortsätzen.

V. M., $5^1/_2$ J., ♂, 112 cm groß, 20 kg schwer. *Bildungsunfähiger Idiot* (Tafel VI, Abb. 66). Die Geburt verlief normal. Er lernte erst mit $2^1/_2$ Jahren laufen. Heute besteht noch eine Sprachhemmung. Zeichen von hypothyreotischer Komponente. Daher geringe Besserung nach Schilddrüsenpräparaten. Die bestehende Spitzfußstellung zeigte immer deutlicher, daß man zugleich an eine Littlesche Störung denken muß. Die Sella (Tafel VI, Abb. 66) zeigt ebenfalls eine Brückenbildung zwischen vorderen und hinteren sowie mittleren Clinoidfortsätzen.

W. H., 8 J., ♂, *Archikapillärer Schwachsinn* (Tafel VI, Abb. 59—59c). Die Geburt erfolgte im 10. Monat durch eine hohe Zange. Nachträglich wurden Schädelverletzungen mit rechtsseitigen Lähmungen festgestellt. Der Junge ist mittelgradig schwachsinnig. Die Kapillaren zeigen reichliche Archiknäuelformen (Tafel VI, Abb. 59b). Es handelt sich um einen klassischen Fall von „archikapillärem Schwachsinn" im Sinne von W. Jaensch und W. Wittneben. Die Sella ist winzig klein und erinnert an eine frühkindliche Form (Abb. 59c).

12. Mongolismus und Sella

Das Krankheitsbild des Mongolismus bietet sich uns als eine noch bei der Geburt verbleibende Form embryonaler körperlicher und geistiger Schwäche und Abartung dar und unterscheidet sich darin von den vorher besprochenen Krankheitsbildern. Über die Ätiologie des Mongolismus herrscht soweit Einigkeit, als eine Keimschädigung angenommen wird, die nach begründeter Ansicht in einer endokrinen Erschöpfung der Mutter durch viele voraufgehende Geburten, minderwertige Ovarialtätigkeit, die ebenso minderwertige Keimzellen entstehen läßt, oder durch sich summierende Erkrankungen der Mutter begründet sein kann (Geyer). Lenz steht auf dem Standpunkt, daß chemisch antikonzeptionell wirkende Mittel diese Keimschädigung hervorrufen können. Bekannt ist die Tatsache, daß die Mütter mongoloider Kinder recht häufig überdurchschnittlich alt sind. Ein hereditäres Moment spielt ebenfalls eine Rolle, wobei nicht immer ein ausgesprochener Mongolismus zu bestehen braucht, sondern Entwicklungsstörungen familiär auftreten können (Doxiades).

Die Symptome des Mongolismus sind die schiefgestellte enge Lidspalte mit oder ohne Epikanthus, von der das Zustandsbild seinen Namen herleitet, und die

Th. Höpfner als Embryoprosopie bezeichnet hat, weiter die vorspringenden Jochbögen, die platte Nase mit breiter Nasenwurzel, Makroglossie und brachyzephaler Schädel. Hypogenitalismus ist häufiger, selten aber auch Pubertas praecox. Die Knochenbildung ist verspätet. Begleitet werden die körperlichen Merkmale von leichten Intelligenzdefekten bis zu schwersten Graden des Schwachsinns. Die Gemütsstimmung ist meist unmotiviert heiter. Die Sprache ist meist rauh und ungeschickt, sehr oft ist die Sprachbildung verzögert und mangelhaft. In der ersten Lebenszeit ist das Verhalten der Kinder meist apathisch. Es fehlt an geordnetem Tun und Lassen. Später, ab 5., 6. Lebensjahr etwa, werden sie hyperagil; jetzt erst fangen sie an zu laufen und zu sprechen. Stets besteht eine Wachstumshemmung.

Der Mongolismus läßt sich zusammenfassen in einer allgemeinen Entwicklungsschwäche, die das Gehirn, Skelettsystem und innersekretorisches Gefüge besonders treffen. In welcher Beziehung steht nun der Mongolismus zu letzterem? Umstritten ist der Einfluß der Schilddrüse, obwohl er nicht ganz geleugnet wird und begleitender Hypothyreoidismus durchaus nicht immer anzutreffen ist. Mitunter zeigen Mongoloide sogar eine Art basedowoide Konstitution. Keiner der Autoren spricht etwa der Schilddrüse eine ätiologische Rolle zu. Mitunter sind Myxödem und Mongolismus verknüpft, so daß die Diagnose einseitig nicht mit Sicherheit gestellt werden kann.

Angionie schildert einen Sektionsbefund eines Mongoloiden, in dem eine Hypertrophie der Hypophyse, Nebennieren und Nebenschilddrüsen gefunden wurde. Catalaro bestätigt die Hyperplasie der Hypophyse und Nebennierenrinde eines ebenfalls zur Sektion gekommenen Mongoloiden mit Hydrocephalus internus. Auf die Beziehungen zur genitalen Sphäre habe ich schon hingewiesen.

Größen- und Formvariationen

In dieser Arbeit sind 12 Fälle, teils leichterer, teils schwerer Art untersucht worden.

Sellagrößen		Sellaformen	
Sicher zu klein	1	Tief	2
Eher zu klein	1	Rund	4
Normalgroß	3	Bohnenförmig	3
Eher zu groß	2	Flach	1
Sicher zu groß	5	Verzogen	—
		Viereckig	2

Brückenbildungen . . keine

Zusammenfassend läßt sich bei der geringen Zahl der Fälle nur sagen, daß auch hier recht häufig Größenvariationen anzutreffen waren. Bei der einzigen zu kleinen Sella bestand eine Lues der Mutter. Eine Korrelation zwischen Schwere der Erkrankung und Sellavarietät konnte nicht festgestellt werden. Die Sellaform war vorwiegend rund entsprechend dem brachyzephalen Schädel.

Formvariationen waren hier nicht häufig und auch nicht stark ausgeprägt:

1. Das Dorsum einer flachen Sella war spitz und kurz.
2. Einmal war das Dorsum übernormal dick.
3. Einmal verband eine wolkige Verschattung die hinteren und vorderen Clinoidfortsätze (Brücke?).

M. E., $6^1/_2$ J., ♀ (Tafel VI, Abb. 60—60b). *Mongoloider Schwachsinn* mit Kapillarentwicklungshemmung und submyxödematösem Einschlag. Ein Vetter des Vaters ist ebenfalls mongoloid. Das Kind lernte mit $3^1/_2$ Jahren laufen, das Sprachvermögen ist jetzt noch mangelhaft. Am Rücken befindet sich Lanugobehaarung. Mäßige Wachstumshemmung und geringe Fettsucht. Die Nasenwurzel ist breit, eingezogen, die Lidspalten sind eng, schräg gestellt. Beides kommt in Tafel VI, Abb. 60 infolge des Fixierens des Kindes schlecht zum Ausdruck. Es besucht die Hilfsschule, ist selbst dort vollkommen unbegabt. Die Kapillaren (Tafel VI, Abb. 60a) zeigen Neokapillaren mit Resten von Meso- und Archiformen. Sellabild (Tafel VI, Abb. 60b): sicher zu groß und rund, zeigt aber sonst keine Abnormitäten.

E. F., $9^3/_4$ J., ♀, 126,7 cm groß, 38,3 kg schwer (Tafel VI, Abb. 67). *Mongoloide Debilität.* Sie lernte verspätet laufen und sprechen. Die Sprache ist heute noch schlecht. Besucht seit dem 7. Jahr die Hilfsschule. Der Habitus ist pastös-pyknisch mit stärkeren Fettpolstern am Rumpf. Mongoloide Zeichen vollständig vorhanden. Die Kapillaren sind normal ausdifferenziert. Intelligenzrückstand von 2 Jahren. Die Sella (Tafel VI, Abb. 67) ist normal groß, zeigt aber zwischen vorderen und hinteren Clinoidfortsätzen eine wolkige, unscharf begrenzte, leichte Verschattung, deren Zugehörigkeit zur Sella durch gedrehte Aufnahmen sichergestellt wurde.

I. D., $10^1/_2$ J., ♀, 132 cm groß, 33 kg schwer. *Leichter Mongolismus* ohne Wachstumshemmung (Tafel VII, Abb. 72 und 72a). Geburt in Steißlage. Als Brustkind wollte sie schlecht trinken, lernte normal laufen und sprechen. Sie besucht die Hilfsschule. Motorisch ist sie sehr unruhig. Intelligenzmäßig nicht dem Alter entsprechend. Eingezogene breite Nasenwurzel, schrägstehende Lidspalten. Beginnende sexuelle Reife. Die Sella (Tafel VII, Abb. 72a) ist sicher zu groß, leicht bohnenförmig mit schlankem Dorsum. Diese Sellaform findet man meist erst vom 14.—15. Jahr an.

13. Pluriglanduläre Störungen und Sella

Eine Reihe von konstitutionellen Krankheitsbildern ließ sich durch die Vielgestaltigkeit ihrer Symptome und mangels Vorherrschen bestimmter Symptomenkomplexe nicht in eine der besprochenen Krankheitsgruppen einreihen. Das Nebeneinanderbestehen von Symptomenkomplexen verschiedener endokriner Erkrankungen berechtigte immerhin, sie unter „pluriglanduläre Störungen" einzuordnen. Die Krankheitsbilder zeigten untereinander durchaus keine einheitliche Prägung. So waren Symptome von Über- oder Unterfunktion der Hypophyse, Schilddrüse, Nebenniere und Keimdrüsen zu finden. Selbst Hypophysentumoren können das Bild einer pluriglandulären Störung erzeugen.

Größen- und Formvariationen

Pluriglanduläre Störungen dieser Art sind nicht allzu häufig, und so standen mir nur 17 Sellen zur Verfügung.

Sellagrößen		Sellaformen	
Sicher zu klein	1	Tief	—
Eher zu klein	1	Rund	4
Normalgroß	4	Bohnenförmig	3
Eher zu groß	2	Flach	3
Sicher zu groß	6	Verzogen	1
		Viereckig	3

Brückenbildungen . . 3

Formvariationen:

1. Ein dickes Dorsum in einem Falle.
2. Eine im vorderen Abschnitt tief einsinkende Sella mit hyperostotisch verändertem Dorsum.
3. Pseudobrücken in 2 Fällen.

Klinisches Beispiel

Ch. M., 21 J., ♀. *Pluriglanduläre Störung* (Tafel VI, Abb. 68). Die Patientin zeigt eine akromegaloid-asthenische Konstitutionsform mit Hypogenitalismus. Die Menarche ist mit 19 Jahren eingetreten. Die Menses sind unregelmäßig und von kurzer Dauer. Die Körperbehaarung ist ausgesprochen viril. Kein psychischer Infantilismus. Im Kapillarbild fanden sich Einsprengungen von Archikapillaren. Die Sella (Tafel VI, Abb. 68) ist rund und von normaler Größe. Lediglich hinter dem gering verdickten Dorsum und an seiner Spitze liegen hyperostotische Veränderungen. Die vorderen Clinoidfortsätze sind groß und dick, ohne daß dieser Form Bedeutung zukommt, da sie ja extrasellär liegen.

14. Hypothyreosen und Sella

Seit den grundlegenden Arbeiten Loebs, der 1926 das thyreotrope Hypophysenhormon zum ersten Male nachwies, ist das Interesse an dem Wechselspiel Hypophyse-Thyreoidea in zahlreichen Arbeiten bekundet worden. In bezug auf die thyreotrope Funktion ist die Hypophyse offenbar autonom, die Schilddrüse ihrerseits aber abhängig von der Hypophyse, sogar qualitativ; jedoch kann sie nicht etwa die Funktion der Thyreoidea übernehmen. Berblinger und Brauchli untersuchten näher ihre gegenseitige Beeinflussung. Sie sahen bei Athyreoten bzw. Hypothyreoten eine Vermehrung der Hauptzellen im Hypophysenvorderlappen, die meist eine Gesamtvergrößerung der Hypophyse bedingten, die Wegelin auch in auffallend weiten und tiefen Sellen wiederfand. Schultze, Aschoff, Zuckermann, v. Dyke u. a. bestätigten die Hypertrophie des Hypophysenvorderlappens nach Thyreoidektomien. Berberich und Fischer-Wasels erklären, daß bei Athyreosen, seien sie nun kongenital oder operativ bedingt, immer eine Veränderung im Hirnanhang vorhanden ist. Diese erstreckt sich auf den Vorderlappen und, von anderen Autoren allerdings verneint, auch auf den Mittellappen. Nicht immer wurden Hypophysenvergrößerungen gefunden; so beschreibt Donfick eine verkümmerte Hypophyse in einem Falle von Myxödem. Binswanger z. B. konnte im Tierexperiment nach Thyreoidektomie keine Gewichtszunahme der Hypophyse feststellen.

Die hier untersuchten Fälle erstrecken sich auf das Kindes- und Pubertätsalter. Nur 2 Fälle waren älter. In 15 Fällen bestand ein mäßiges Myxödem, in 7 Fällen ein ausgesprochenes Myxödem und in 5 Fällen ein sporadischer Kretinismus mit Myxödem. Die übrigen Erkrankungen waren leichterer Art. Falls vorhanden, war bei bestehender Wachstumshemmung, pastösem, gedunsenem Aussehen, vermindertem Stoffwechsel und schlechter Epiphysenverknöcherung die Diagnose leicht zu stellen.

Größen- und Formvariationen

Es wurden 35 Fälle untersucht.

Sellagrößen		Sellaformen	
Sicher zu klein	3	Tief	3
Eher zu klein	1	Rund	15

Normalgroß	8	Bohnenförmig	8
Eher zu groß	5	Flach	2
Sicher zu groß . . .	13	Verzogen	—
		Viereckig	2

Brückenbildungen . . 5

Analog den anatomischen Befunden sind auch hier die zu großen Sellen der häufigste Befund, daneben kommen auch normale, ja selbst Zu-klein-Variationen und 5 Brückenbildungen vor. Rechnen wir diese als Zu-klein-Variationen zu diesen selbst noch hinzu, so erhöht sich die Zahl der zu kleinen Sellen ganz erheblich. Neben den häufigen Größenvariationen in der Gruppe konnten noch eine Reihe mehrmals wiederkehrender Formvariationen gefunden werden:

1. Hyperostosen an der Dorsumspitze bei einer sicher zu großen Sella.
2. Einmal war die Sella dicht homogen verschattet.
3. Einmal schien die Sella in sagittaler Richtung zusammengeschoben zu sein, so daß ein nach oben offener Trichter entstand.
4. In 4 Fällen war das Dorsum überstark.
5. In 4 Fällen war die Sella „hypoplastisch", d. h. die Größe lag an der unteren Grenze des Normalen, die knöcherne Umrandung war schmächtig, das Dorsum dünn, die Clinoidfortsätze klein oder nicht dargestellt.
6. In 5 Fällen bestand eine ausgesprochene Vergrößerung der Sella, teils mit Exkavation des Dorsums und Fehlen der hinteren Clinoidfortsätze.

Insgesamt also 16 Formvariationen bei 35 Sellen.

Eine Gesetzmäßigkeit zwischen Körper- und Sellagröße konnte in dieser Gruppe nicht festgestellt werden. Es kamen sowohl kleine wie große Sellen bei dieser Art der Wachstumshemmung vor. Von den 7 schwerer myxödematösen Fällen hatte keiner eine normal große Sella, andererseits konnte bei extremen Größenvariationen der Sella nur ein leichtes Myxödem gefunden werden (in 5 Fällen). Die vorgefundenen Formen waren vorwiegend rund bis bohnenförmig. Auch hier ist auffällig, daß nur 2 flache und keine verzogene Form gefunden wurde.

Klinische Beispiele

I. H., 9 J., ♀, 95 cm groß, 16,9 kg schwer. *Sporadischer Kretinismus* mit deutlichen submyxödematösen Zügen (Tafel VII, Abb. 70—70c). Abb. 70 läßt schon auf den ersten Blick den Kretinismus erkennen. Grundumsatz —10%. Kapillarmikroskopisch (Abb. 70a) zeigten sich grobe Reste von Mesokapillaren in einem spastischen, aber sonst ausdifferenzierten Kapillarbild. Die Wachstumszonen an Hand- und Oberschenkelknochen glichen dem Zustande eines 4—5jährigen Kindes. Außerdem bestand ein Sprachfehler. Die Sellaaufnahmen (Tafel VII, Abb. 70b und 70c) stammen aus dem 9. und 11. Lebensjahr. Die Sella ist auf beiden Aufnahmen sicher zu groß und rund. Größenmäßig besteht eine Zunahme von 10 qmm gegenüber der ersten Aufnahme. Das Dorsum ist ziemlich lang. Auf Tafel VII, Abb. 70c sind die hinteren Clinoidfortsätze etwas größer als auf der vorhergehenden Aufnahme.

L. B., 11 J., ♀, 94 cm groß, 18,5 kg schwer. *Sporadischer Kretinismus* (Tafel VII, Abb. 71 und 71a). Kapillarmikroskopisch bestehen hypoplastische Archiformen. Die Mutter des Kindes spricht sehr verwaschen, ist ziemlich dick. Eine Schwester der Mutter leidet an Basedow. Das Kind hat mit 3 Jahren laufen gelernt; es spricht heute mit 11 Jahren nur erst seinen Namen und einige Worte. Der Habitus ist deutlich myxödematös, motorisch stark gehemmt; die Haut ist trocken, der Leib aufgetrieben, Trichterbrust, Lendenwirbelsäulenlordose und Verkrümmung der Beine. Weiter bestehen Steilgaumen, Zahnstellungsanomalien. Die Sella (Tafel VII, Abb. 71a) ist rund, sicher zu groß. Das Dorsum ebenfalls etwas lang (Raabsche Variante).

I. Hö., 9 J., ♀, 133 cm groß, 29,2 kg schwer. *Athyreose, Frühmyxödem* ohne Kretinismus. Die Diagnose wurde schon im 1. Lebensjahr gestellt (Czerny). Das Kind lag bis zum 4. Jahr in Windeln, erkrankte kurz nach der Geburt an Lungenentzündung und Meningitis. Seit dem 8. Jahr besucht es die Hilfsschule. Die Behandlung erfolgte seit der Diagnosenstellung ununterbrochen mit Schilddrüsenpräparaten. Intelligenzmäßig ist das Kind seinem Alter nicht entsprechend entwickelt; es ist noch in vielem kleinkindhaft geblieben. Motorisch ist es etwas gehemmt, die Aktivität aber sonst gut. Tafel VI, Abb. 61 zeigt das Ganzphoto. Äußerlich sind lediglich im Gesichtsausdruck gewisse myxödematöse Züge noch erkennbar. Die Sella (Tafel VI, Abb. 61b) ist sicher zu groß, bohnenförmig mit ebenfalls einem etwas hohen Dorsum. Das Kapillarbild (Tafel VI, Abb. 61a) zeigt zahlreiche, schon stark korrigierte Archieinbrüche, Primitivnetzreste (Plexusformen) und Mesoreste im unteren Bildteil.

15. Hyperthyreosen und Sella

Die Symptomatologie und das Wesen des Morbus Basedow darf als bekannt vorausgesetzt werden. Trotzdem soll ein kurzer Überblick über das Zusammenspiel der Hypophyse und Thyreoidea in bezug auf deren Überfunktion gegeben werden. Zum Bild der Merseburger Trias gehört die Struma, der anatomische Ausdruck der gesteigerten Aktivität der Schilddrüse. Da nun die endokrine Störung auch die Hypophyse mitbeteiligen kann, muß auch hier des Einflusses des obenerwähnten thyreotropen Hypophysenhormons gedacht werden. Es ist tatsächlich gelungen (Loeb, Schmuckebier und Marx), durch Zufuhr thyreotropen Hormons eine Hyperplasie der Schilddrüse mit Basedowsymptomen zu erzeugen, die dann aber trotz weiterer Verabreichung nicht konstant blieben. Der Grundumsatz normalisierte sich wieder, ja sogar negative Schwankungen sind anschließend an die Hypophysengaben beschrieben worden. Ob und wie sich die Veränderungen an der Hypophyse beim Hyperthyreodismus bemerkbar machen, darüber aber herrscht keine Einigkeit. Benda wies auf eine Verkleinerung zumindest des Vorderlappens hin. Auch ist ein gefäßreicher Vorderlappen beschrieben (Berberich, Fischer-Wasels); Wegelin, Flörk fanden Bindegewebsvermehrung, Gefäß- und Kolloidreichtum. Rößle beschreibt vergrößerte Hypophysen bei Basedowstruma durch Vermehrung der Hauptzellen und Hyperämie. Trendelenburg sagt in seiner Endokrinologie, daß keine typischen Veränderungen beim Basedow im Hirnanhang zu finden sind. Trotz der Befunde von Rößle usw. können auch Berberich und Fischer-Wasels zu keinem abschließenden Ergebnis kommen.

Größen- und Formvariationen

44 Sellaaufnahmen von Basedowkranken

Sellagrößen		Sellaformen	
Sicher zu klein	2	Tief	1
Eher zu klein	—	Rund	3
Normalgroß	17	Bohnenförmig	19
Eher zu groß	1	Flach	10
Sicher zu groß	16	Verzogen	1
		Viereckig	2

Brückenbildungen . . 8

Nur etwa die Hälfte der Sellen war normal groß gegenüber einem verschwindend kleinen Anteil zu kleiner Sellen. Die Zu-groß-Variation wurde häufig gefunden, während die Brückenbildungen unverhältnismäßig oft angetroffen wurden. Ein Zusammengehen von Sellagrößenvariation mit dem Grad der Erkrankung konnte hier nicht festgestellt werden. Die Kranken mit größeren Grundumsatzsteigerungen (+ 34%, + 56%, + 57%) hatten alle normal große Sellen.

Formvarianten:

1. Ein stärker frontal geneigtes Dorsum bei flacher Sella in 2 Fällen.
2. Hyperostosen an der Dorsumspitze in 3 Fällen von normal großer Sella und einmal bei einer runden, sicher zu großen Sella, deren Dorsum in der Mitte ausgehöhlt erschien. In 2 dieser Fälle war das Dorsum unverhältnismäßig hoch.
3. Ausgesprochen große und runde Sellen ohne jegliche Exkavationssymptome in 2 Fällen.
4. Das Dorsum war bei einer normal großen und flachen Sella deutlich rekliniert.
5. In einem Falle war das Dorsum deutlich verdickt.

Bezüglich der Form konnte die Feststellung gemacht werden, daß, ähnlich wie beim leptosomen Wuchs überhaupt, die bohnenförmig-flache Sella auch hier vorzugsweise angetroffen wurde. Der Einwand, daß mit zunehmendem Alter die Sella sowieso eine gestrecktere Form erhält, kann nur zum Teil anerkannt werden. Unten angeführter Fall (Tafel I, Abb. 6 und 7) mag ein Beispiel dafür sein.

In einem Fall mit sicher zu kleiner Sella ist der M. Basedow im Anschluß an eine Entfettungskur aufgetreten. Zwar konnte das Präparat nicht mehr festgestellt werden, jedoch waren Schilddrüsenhormone als Entfettungsmittel anzunehmen. Vielleicht ist hier der M. Basedow bei thyreotroper Unterwertigkeit der Hypophyse ausgelöst worden. In einem anderen Falle konnte bei einem M. Basedow intra graviditatem mit einer Grundumsatzsteigerung von 56% keine abnorme Sellavariation gefunden werden, während bei einer 26jährigen Patientin mit habituellen Aborten und Thyreotoxikose eine sicher zu große Sella vorhanden war.

Vergleicht man die Ergebnisse mit denen der Hypothyreose, bei der eher große Hypophysen beschrieben und auch große Sellen gefunden wurden, so sind in dieser Gruppe hier weniger hypophysäre Veränderungen bekannt und auch weit mehr normal große Sellen gemessen worden.

Im Anschluß hieran sind 7 Fälle mit den obigen verglichen worden, in denen lediglich eine Struma ohne thyreotoxische Symptome bestand. 5 hiervon hatten eine normal große Sella und Form. Einmal war eine Brücke vorhanden, und einmal war die Sella als eher zu groß zu bezeichnen.

Klinische Beispiele

I. L., 12 J., ♀, 147 cm groß (Tafel I, Abb. 6 und 7). *Thyreotoxikose.* Anamnestisch ist bemerkenswert, daß die Mutter an M. Basedow erkrankt ist. Geburt und Frühentwicklung des Kindes sind normal verlaufen. Seit dem 6. Jahr besteht eine Struma. Das Kind ist hochgradig nervös, ermüdet leicht. Tachykardie von 100 pro Minute. Der Grundumsatz ist gesteigert. Menarche mit 11 Jahren, Menses o. B.; in sexueller Hinsicht frühentwickelt. In letzter Zeit besteht gesteigertes Durstgefühl. Die Sella (Tafel I, Abb. 6) ist normal groß. Bemerkenswert ist die flache Form bei einem Alter von 12 Jahren und bei athletisch-pyknischen Habitus. Tafel I, Abb. 7 zeigt die Sella der ebenfalls an M. Basedow erkrankten Mutter. Auffallend ist die fast kongruente Ähnlichkeit der Sellaformen bei Mutter und Tochter.

I. U., 22 J., ♀. *Thyreotoxikose post graviditatem* (Tafel VI, Abb. 69). Frühentwicklung o. B. Menarche mit 14 Jahren. Menses o. B. Im Anschluß an eine Gravidität trat die Struma auf. Die Gewichtsabnahme betrug 10 kg. Puls 120 pro Minute, Protusio bulbi,

geringe weiche Struma, Grundumsatz + 56%. Der Habitus ist asthenisch. Die Patientin erhielt Dijodtyrosin und Hypophysis cerebri. Danach erfolgte eine Gewichtszunahme von 5 kg, der Puls fiel auf 84 pro Minute. Zu Beginn einer erneuten Schwangerschaft nahm sie wieder ab und der Grundumsatz stieg wieder an auf + 47%. Etwa einen Monat nach der zweiten, ebenfalls ausgetragenen Schwangerschaft normalisierte sich der Grundumsatz wieder und die Struma verschwand. Subjektiv hatte sich jedoch der Zustand verschlechtert. Die Sella (Tafel VI, Abb. 69) ist normal groß, bohnenförmig, mit einem dicken Dorsum und genäherten Clinoidfortsätzen, die hier eine Pseudobrücke bilden. Außerdem bestehen am Dorsum Exkreszenzen.

H. E., 26 J., ♀. *Thyreotoxikose* (Tafel I, Abb. 17). Patientin hat mit 23 Jahren eine Lungentuberkulose durchgemacht. Zur Zeit kein Anhalt für tuberkulös-aktiven Herd. Patientin klagt jetzt über Gewichtsabnahme, Unruhegefühl, Schweißausbrüche, Herzklopfen und schlechten Schlaf. — Infantiler Habitus, Glanzauge, Struma diffusa, Grundumsatz + 18%. Die Sellaaufnahme zeigt eine Brückenbildung zwischen vorderen und hinteren Clinoidfortsätzen.

F. L., 31 J., ♀. *Thyreotoxikose* (Tafel VII, Abb. 74). Als Kleinkind Rachitis und Krämpfe. Seit $1^1/_2$ Jahren bestehen thyreotoxische Symptome: Gewichtsabnahme, Nervosität, Stimmungslabilität und Herzmuskelschwäche. Der Habitus ist asthenisch-infantil. Der Grundumsatz beträgt + 34%. Die Sella (Tafel VII, Abb. 74) ist flach, normal groß, das Dorsum schlank. Die hinteren Clinoidfortsätze sind aber dargestellt.

16. Spasmophilie, Tetanie und Sella

Zusammenhänge von Hypophyse bzw. Zwischenhirn und Parathyreoidea sind von Anselmino beschrieben worden. Ein parathyreotropes Hormon des Hirnanhangs wird zwar von ihm angenommen, findet aber noch nicht überall Anerkennung. Genannter Autor sah nach Hypophysenhormoninjektionen eine Vergrößerung der Nebenschilddrüsen. Auch spricht die Änderung des Blutkalkspiegels, dessen Regulation im endokrinen Gefüge vor allem von den Nebenschilddrüsen abhängt, in Fällen von hypophysärer Magersucht und Morbus Cushing für funktionelle Zusammenhänge beider Organe.

Bewußt entgegen bisherigen Anschauungen sehen wir nun mit W. Jaensch arbeitshypothetisch die Spasmophilie der Kinder und die Tetanie der Erwachsenen in allen Graden, Abstufungen und Erscheinungstypen dieser Krankheiten als eine im Grunde irgendwie geartete nosologische Einheit an, weil der funktionelle Wesens- und Strukturtypus im Ablauf seiner verschiedenartigsten Äußerungsformen im psychophysiologischen Sinne ein einheitlich gearteter ist, dessen stoffwechselmäßige und nervöse Trägersysteme trotz aller zuzugebenen Trennungsmomente im Grunde daher die gleichen sein müssen und stets mit Störungen im Kalkhaushalt irgendwie zusammenhängen, seien letztere nun primär oder sekundär, seien sie ferner von den endokrinen Drüsen oder von Vitaminmängeln oder durch andere Faktoren irgendwie unmittelbar oder nur mittelbar hervorgerufen: Wahrscheinlich gehört zum wirklichen Hervortreten ausgesprochener Züge des kindlichen wie erwachsenen krankhaften T-Typus (Spasmophilie- oder Tetanietypus) im Sinne von W. Jaensch gleichzeitig eine allen diesen Formen gemeinsame und bestimmt geartete Hypophysenzwischenhirnschwäche, wie die Arbeiten von Joh. A. Schneider aus unserem Institut neuerdings nahelegen, von denen unten noch näher die Rede sein wird. Gleiches gilt wahrscheinlich auch für gewisse erbbiologische Vorbedingungen, zugleich im Sinne einer Rachitis, zumal letztere Krankheit in den Auswirkungen ihrer Stoffwechselbesonderheiten ebenfalls sehr oft kausal mit dem Hervortreten des „T-Typus" im früheren oder späteren

Alter (nach unseren Erfahrungen) irgendwie verbunden zu sein pflegt (rachitische Restzustände bei auch erwachsenen Tetanikern!).

Das sich uns bietende klinische Bild der Erwachsenentetanie, der als Rachitisfolge in einem hohen Prozentsatz die Spasmophilie, gewissermaßen als ihre Jugendform, voraufgeht (W. Jaensch), weist auch in latenten Fällen meist charakteristische Symptome auf. Die Erniedrigung des Blutkalkspiegels unter 9,5 mg% (nach Holtz) läßt sich nicht immer, teilweise nur durch mehrmalige Kontrollen feststellen, oft besteht nur eine erhöhte Labilität des Ca-Spiegels nach der Minusseite hin, vor allem unter dem Einfluß von Infekten, aber auch von Erschöpfung, psychischen Traumen und endokrinen Phasen der Entwicklung wie des Abbaus. Auf diese Zusammenhänge hat gerade in letzter Zeit W. Jaensch und sein Mitarbeiterkreis ausführlich hingewiesen[1]). Die erniedrigten Reizschwellen des peripheren Nervensystems auf den galvanischen Strom sichern fast immer (Erbsche Reaktion), das Trousseausche Phänomen und das positive Fazialisphänomen (Chvostek) seltener die Diagnose, vor allem bei Erwachsenen. Der Name „Tetanie" kennzeichnet neben der Altersform den umfassenderen Symptomenkomplex: spastische Beschwerden auch der glatten Muskulatur der Gefäße und des Darmes (Kopfschmerzen, Müdigkeit, Obstipation). Die Patienten klagen über kalte Hände, Füße, Frieren; sie sehen anämisch aus (Pseudoanämie infolge spastischer Gefäße, nur mitunter, wohl infolge der häufigen Infekte, mit einer sekundären Anämie), sie haben im höheren Alter pektanginöse Beschwerden (Angina pectoris vasomotorica) und erkranken häufig an allergischen Erkrankungen. Die Psyche dieser Kranken steht ebenfalls unter dem Einfluß und Zeichen der „Verkrampfung". Ich verweise hier auf den von W. Jaensch beschriebenen Tetanie-Typ (T-Typus). Der Gesichtsausdruck ist unbeseelt, gespannt-verkrampft, er ist starr, mürrisch, die Augen liegen oft eher tief, das Mittelgesicht erscheint eher verkleinert und zeigt dadurch nach W. Jaensch und W. Schulz häufig Züge eines „hypophysären" Gesichtstypus. Das schließt alles nicht aus, daß die Tetanie akzidentell auch noch bei ganz anderen Typen, z. B. auch dem B-Typ nach W. Jaensch, sekundär sich hinzugesellen kann. Dem spasmophil-tetanischen Menschen fehlt infolge der ständigen Verkrampfung die produktive Spannkraft und Konzentrationsfähigkeit, was so weit gehen kann, daß er wie „dösig" erscheint. Nicht selten ist dabei eine Art „Vorstellungskrampf" oder Zwangsdenken mit allerlei „Perseverations-" oder auch „Spaltungstendenzen" noch anderer psychischer Elemente, ferner ein schleppender Verlauf der Denkvorgänge (sog. „lange Leitung"). Für letztere Erscheinungen (formaler Reaktionstyp) sieht W. Jaensch im peripheren Nerv-Muskelgeschehen die in ausgeprägten Fällen erhöhte Chronaxie (verlängerte Reizleitung) als Äquivalente an. Ferner hören wir oft Klagen über die Neigung zu unbestimmter Erwartungsangst oft völlig unbegründeter Art, überhaupt Ängstlichkeit, Nervosität, Neigung zum Alleinsein, Fürsichgehen und andere, mitunter auf allerlei körperliche und seelische Überempfindlichkeiten zurückzuführende psychischen Äquivalente, die oft allein auf die Spur eines vorliegenden tetanoiden Zustandes führen. Die auf der einen Seite ganz allgemein erniedrigte Reizschwelle (vgl. niedrige galvanische Reizschwelle) ist auf der anderen Seite von einer in mancher Hinsicht bemerkbaren „Stumpfheit" auch seelisch begleitet (vgl. erhöhte Chronaxie). „Reizbar und stumpf"

[1]) Vgl. W. Jaensch und H. J. Doerbecker, Klinische und experimentelle Beiträge zur Tetanie- und Spasmophiliefrage, Wien. med. Wschr. 1939, 12; E. Koch, Leichte Nebenschilddrüsenschwäche usw., Konstitution und Klinik 1939, 2; Joh. A. Schneider, Hypokalzämie als Hypophysen-Zwischenhirnzeichen, Münch. med. Wschr. 1939, 50.

ist daher das Merkmal einer oft hervortretenden „Mimosenhaftigkeit" schon mit leicht psychopathischen Zügen behafteter T-Typen. Der Schlaf ist unruhig, Zähneknirschen wird oft angegeben, angstvolle Träume, nächtliches Sprechen, Schreien, ja Nachtwandeln. Objektiv ist neben den oben bereits genannten Symptomen eine Erhöhung der Erregbarkeit des peripheren Nervensystems durch den galvanischen Strom nachweisbar. Die normale Grenze nach unten wird angenommen für die KSZ mit 0,6 Milliampere, für die ASZ mit 0,8, für die KÖZ mit 5,0 Milliampere und darüber, wobei die AÖZ meist noch voraufgeht[1]). In den seltensten Fällen finden wir bei unseren T-Typen aber wirkliche klassische Muskelkrämpfe, bei näherem Befragen allenfalls sehr oft skizzenhafte Krampfzustände verschiedenster Nerven- und Muskelgebiete, Wadenkrampf, Schlafzuckungen und seltener, als Kind noch, Stimmritzenkrampf. Die galvanische Untersuchung am Nervus ulnaris nach Erb erweist sich daher für die Diagnose aller dieser Zustände als unerläßlich, und sie kann, bei Fehlen einer entsprechenden Untersuchungseinrichtung, wofür jeder übliche Pantostat genügt, auch durch eine sehr genaue Ausfragung des Patienten im obigen Sinne nicht vollständig ersetzt werden.

Größen- und Formvariationen

Die Sellagrößen der 83 Fälle von Spasmophilie bzw. Tetanie waren:

Sellagrößen		Sellaformen	
Sicher zu klein	2	Tief	6
Eher zu klein	1	Rund	33
Normalgroß	44	Bohnenförmig	28
Eher zu groß	7	Flach	7
Sicher zu groß	26	Verzogen	3
		Viereckig	3
		Brückenbildungen	3

Auffallend ist der große Anteil normal großer Sellen. Trotzdem sind auch hier wieder eine ganze Anzahl von Größenvariationen vertreten und auch hier wieder viel mehr zu große als zu kleine Sellen. Eine Übereinstimmung von Schwere der Erkrankung und Sellagrößenvariation konnte also nicht festgestellt werden. Unter den 83 Fällen dieser Gruppe waren relativ wenig Brückenbildungen (3), und bei letzteren dreien standen vasoneurotische Symptome im Vordergrund. Die Form der Sella war meist dem Alter entsprechend rund bis bohnenförmig. Meist handelte es sich um jugendliche und kindliche Patienten.

Formvariationen:

1. Ein Dorsum sellae elongatum in 3 Fällen.
2. Hohes und starkes Dorsum in einem Falle.
3. Pseudobrücken in 2 Fällen.
4. Hyperostotisches Dorsum in 3 Fällen.
5. Bei einer flachen Sella ein frontalgeneigtes Dorsum.

Insgesamt also 10 Formvariationen.

[1]) Näheres hierüber siehe bei W. Jaensch und Kurt Pulvermüller, Arch. Kinderhk. 1939, 20. Beiheft, Enke, Stuttgart, und bei W. Jaensch, Grundzüge einer Physiologie und Klinik der Persönlichkeit. Jul. Springer, Berlin 1926 (hier die ausführlichste Darstellung). — Geprüft wird mit der Erbschen Normalelektrode (3 qcm), bei uns immer am N. uln. am Olekranon, stets die gesamte Zuckungsformel bis 5 Milliampere.

J. A. Schneider hat nun in unserem Institut im Rahmen einer Reihenunter suchung neuerdings die Sellen von 39 fast ausschließlich erwachsenen Kranken mit erniedrigtem Blutkalkspiegel untersucht (8,0—9,5 mg%) und bei 19 Fällen zu kleine Sellen, Brücken und Pseudobrücken gefunden. Gleichzeitig zeigten die Kranken „hypophysäre Stigmata" im Sinne von W. Jaensch, Hypotonie und neurotische Wesenszüge. Diese Befunde sprechen nach Schneider daher für die Annahme, daß in vielen Fällen echte Hypokalzämie ein Glied einer umfassenderen Störung ist, in deren Pathogenese eine konstitutionelle Hypophysenzwischenhirnschwäche eine entscheidende Rolle spielt[1]). — Zum Unterschied gegenüber der eben beschriebenen Gruppe muß daher ausdrücklich hervorgehoben werden, daß es sich bei den von mir selbst beschriebenen Fällen dieser Art nur ausnahmsweise um solche mit sicher erniedrigtem Kalziumspiegel handelt, ebenso nur seltener um Erwachsene, wie etwa in den folgenden Fällen klinischer Beispiele. Es liegt daher die Vermutung nahe, daß in diesen Feststellungen eine Möglichkeit gegeben ist, der Aufdeckung von erbbiologisch-konstitutionellen Zusammenhängen von Rachitis und Spasmophilie wie Tetanie und echter Nebenschilddrüsenschwäche, sowie ihren noch mitunter bezweifelten inneren Zusammenhängen und fließenden Übergängen ineinander, näher auf die Spur zu kommen (vgl. eine demnächst aus unserem Institut erscheinende Diss. von Friedrich sowie von Menzel zur gleichen Frage): Konstitutionsmedizinisch stellen sich diese Verhältnisse nach allen diesen Feststellungen unseres Institutes daher so dar, daß an echter hypokalzämischer Erwachsenentetanie (Nebenschilddrüsenschwäche) nur diejenigen Konstitutionen später leichter erkranken, die in dieser Arbeit unter den jugendlichen hypophysär Entwicklungsgehemmten eingereiht wurden, die häufig ebenfalls zugleich spasmophil waren. Hieraus folgt schon, daß in meiner eigenen oben beschriebenen Gruppe Spasmophiler unter Kindern mehr vorübergehend-rachitogene Spasmophilien als bleibend-konstutionelle Tetanien enthalten waren. Nur 17 meiner Fälle waren älter als 23 Jahre, nur 9 weitere 16 Jahre und älter, die weitaus meisten waren also Kinder und Jugendliche. Nachfolgend seien einige Fälle meiner eigenen Erwachsenen besprochen, die Schneiders Auffassung zu bestätigen scheinen; denn auch schon das dicke Dorsum gehört zu den Minusvariationen der Sella.

Klinische Beispiele

R. K., 55 J., ♂. *Tetanoider Typ* (Tafel VII, Abb. 75). Als Kind Diphtherie. Mit 16 Jahren bekam er zum erstenmal Migräneanfälle mit rechtsseitiger Lokalisation. Der Patient gibt an, nach einem Anfall einmal mehrere Stunden bewußtlos gewesen zu sein. Claudicatio intermittens und pektanginöse Beschwerden. — Die galvanische Prüfung ergibt eine mäßige Übererregbarkeit. Fazialisphänomen positiv. Die Nagelfalzkapillaren sind ebenso wie die Lippenschleimhautkapillaren (Unterlippe) ausdifferenziert, aber teils hochgradig spastisch, teils atonisch. Die Sella (Tafel VII, Abb. 75) ist normal groß, bohnenförmig. Das Dorsum ist voluminös mit einer bis in die Spitze reichenden Pneumatisation.

F. M., 23 J., ♀. *Tetanie und vasomotorische Störungen* (Tafel VII, Abb. 76). Frühentwicklung o. B. Menarche im 12. Jahr, Menses o. B. Seit einem Jahr leidet Patientin viel unter Kopfschmerzen und Müdigkeit. Hände und Füße „schlafen oft ein", beim Schwimmen treten regelmäßig Wadenkrämpfe auf[2]). Es fällt eine erhebliche Cutis marmorata der

[1]) Vgl. Joh. A. Schneider, Hypokalzämie als Hypophysen-Zwischenhirnsymptom, Münch. med. Wschr. 1939. 50.

[2]) In diesem Zusammenhange erscheint bemerkenswert, daß nach H. Lüdke der „Badetod" besonders häufig bei tetanoiden Typen auftritt. Vgl. Lüdke, Med. Klin. 1933, Beitrag zur Frage des Badetodes (bei gesunden Soldaten), dabei auch ein Beitrag von W. Jaensch.

abhängigen Partien auf, tetanoide Übererregbarkeit auf galvanische Reizung, positiver Chvostek. Grundumsatz o. B. RR. 110/80 mm Hg. Kapillaren: Neoformen. Die Sella (Tafel VII, Abb. 76) zeigt eine Brückenbildung.

L. G., 44 J., ♂ (Tafel VII, Abb. 77). *Ausgesprochener Tetanie-Typ* mit regelrechten tetanischen Krampfanfällen. Subjektiv besteht starkes Schwächegefühl und leichte Ermüdbarkeit. Er nahm an Gewicht ab. Bei der anfänglich allzu großen sensiblen Übererregbarkeit gelang es nur, die KSZ festzustellen (1,3 Milliampere). Ausschließlich AT 10 Holtz, das den Ca-Spiegel hebt, verschaffte dem Patienten Besserung. Der vorher erniedrigte Blutkalziumspiegel stieg auf 9,5 mg%, trotzdem gelang es nicht, die sensible Erregbarkeit auf galvanische Reize zur Norm zu bringen. Erwähnenswert ist vielleicht die interessante Angabe des Patienten, daß Hypophysenhormone vor AT 10 gegeben, keine sonderliche Wirkung, nach AT 10 gegeben, aber eine wesentliche Verstärkung der AT-10-Wirkung erzielen konnten. Die Sella (Tafel VII, Abb. 77) ist wieder normal groß, zeigt aber ähnlich wie Tafel VII, Abb. 75 ein extrem voluminöses und hohes, pneumatisiertes Dorsum. Die vorderen Clinoidfortsätze sind nicht dargestellt.

17. Psychopathien und Sella

Nachdem die pathologische Anatomie des Zentralnervensystems zur Klärung der Geisteskrankheiten, der psychotischen und psychopathischen Anlage nicht mehr allein ausreichte, lag es nahe, das endokrine und vegetative System im Verlauf und bei Auslösung derartiger Krankheiten zu berücksichtigen, wobei in erster Linie daran gedacht worden ist, die endokrine Störung als bewirkenden Faktor anzusehen, nachdem sie als Begleiterscheinung seelischer Erkrankungen schon lange bekannt war (z. B. gleichzeitiges Auftreten von Fettsuchten oder Magersuchten und Menstruationsstörungen). Das Gehirn ist ja in vielen solcher Fälle nicht der primäre Sitz sondern nur ein Reaktionsorgan auf Stoffwechsel- und Organvorgänge. Der Beginn einer Geistes- und Seelenkrankheit kann nach E. R. und W. Jaensch somit primär durchaus eine periphere Veranlassung besitzen, wobei naturgemäß das zentrale Erfolgsorgan bestimmte erbbiologisch begründete Voraussetzungen erfüllen muß. Auf eine kurze Formel gebracht, „kann ein Infekt den einen verrückt, den andern nur depressiv, den dritten nur krank und schwach machen" (W. Jaensch). Man muß auch daran denken, daß der merkbare Beginn einer Geistesstörung oft mit der Pubertät oder dem Klimakterium zusammenfällt. Hier wird die Krankheitsanlage als die erbbiologisch gleichermaßen gegebene Reaktionsbereitschaft vorausgesetzt, lediglich der Grad und der Wirkungsausdruck der endokrinen Vorgänge wird verschieden angenommen. Wohl am stärksten betont Kretschmer die innersekretorischen Faktoren. Geht er doch so weit, zu sagen, daß die Korrelationen zwischen Körperbau und Temperament auf endokrin-hormonalem Wege zustande kommen. Auch Bumke und Kraepelin erkennen eine Veränderung der Reaktionslage des Körpers durch endokrine Vorgänge an. Gemeinsam wird aber von allen Autoren die innersekretorische Störung nur als eine der vielen möglichen Ursachen angesehen, die das krankhafte seelische Geschehen wiederum nicht spezifisch steuern, wenn auch Kraepelin geneigt ist, etwa Zusammenhänge zwischen Keimdrüsen und Dementia praecox zu vermuten, und andere Autoren Schilddrüsenstörungen bei manisch-depressiven Erkrankungen annehmen.

Eine einheitliche pathologisch-anatomische Veränderung des Hirnanhangs bei Psychopathien war aus dem Schrifttum nicht zu ersehen.

In Anbetracht der geringen Anzahl der uns zur Verfügung stehenden Fälle ist von einer bis ins einzelne gehenden Einteilung derselben abgesehen worden. Es handelt sich bei unserem Krankengut hauptsächlich um jugendliche Psycho-

pathien und psychotische Erkrankungen des schizophrenen Formenkreises.

Größen- und Formvariationen

Sellagrößen		Sellaformen	
Sicher zu klein	2	Tief	1
Eher zu klein	2	Rund	7
Normalgroß	15	Bohnenförmig	9
Eher zu groß	3	Flach	4
Sicher zu groß	1	Verzogen	1
		Viereckig	1

1 Brückenbildung bei einer Chorea minor.

Formvarianten:

1. Ein extrem dickes aber kalkarmes Dorsum bei einer flachen Sella.
2. Hyperostosen in 3 Fällen.
3. Bei einer flachen Sella ein starkes Dorsum mit langen Clinoidfortsätzen.

Im Verhältnis zu den bisher untersuchten Gruppen ist hier der Anteil normaler Sellen prozentual am größten.

Klinische Beispiele

H. E., 13 J., ♂, 163 cm groß, 45 kg schwer. *Psychopathie* (Tafel VII, Abb. 73 und 73a). Geburt verlief normal. Angeblich keine Kinderkrankheiten oder Krämpfe. Er ist zusammen mit 6 Kindern aufgewachsen, hat aber nie mit ihnen gespielt. Im ersten Schuljahr waren seine Leistungen gut, dann begann ein rapides Absinken. Er störte den Unterricht, so daß er aus der Sexta entlassen werden mußte. Aufschneidereien und Pseudologia phantastica sind bei ihm an der Tagesordnung. Er besucht buddhistische und japanische Gottesdienste. Gelegentlich stahl er Geld. Körperlich ist der Junge seinem Alter entsprechend entwickelt (Tafel VII, Abb. 73). B-Typ. Beginnende Pubertät. Die interne Untersuchung ergab keinen pathologischen Befund. Autotonogramm (Blutdruckschreiber) nach Reiner: Stark gelöste Affektstruktur von ausgesprochen pathologischem Ausmaß, die durch die Pubertät eine weitere Lockerung erfahren hat (sog. Psychopathenkurve). Bei der Untersuchung der Wahrnehmungsvorgänge wurde eine über die Altersnorm hinausgehende Verquickung von Wahrnehmung und Vorstellung festgestellt (starke Integration nach E. R. und W. Jaensch). Der Emmertversuch ergab normale Nachbildgrößenmessungswerte; das eidetische Phänomen (E. R. Jaensch) ist schwach positiv. Im Rorschachversuch fielen die schnellen und grotesk-phantasievollen Assoziationen schon deshalb auf, als anamnestisch Anzeichen für eine echte Pseudologia fantastica gefunden wurden. Das Reaktionstempo entspricht der Norm. Auffällig waren ferner die Disharmonien innerhalb einzelner intellektueller Leistungen, zwischen der geringen schulischen Leistung und dem rein praktischen Können. Körperbaulich auffallend betonte Hüftbreite.

Die oben geschilderten Befunde, der etwas schwankende Gang, eine fahrige motorische Gestik, dauerndes Vor-sich-hin-reden, die stark gelockerte Physiognomie legen den Verdacht einer hebephrenen Erkrankung nahe. Die Sella (Tafel VII, Abb. 73a) des im Pubertätsalter stehenden Patienten ist extrem flach und eher zu klein. Am Dorsum finden sich Exkreszenzen, die hinteren Clinoidfortsätze erreichen fast die vorderen.

H. D., 11 J., ♂, 132 cm groß, 28 kg schwer. *Psychopathie* (Tafel VII, Abb. 78). In der Familie des Vaters Geisteskrankheiten. Geburt und Frühentwicklung o. B. Wurde mit 7 Jahren eingeschult, ist seit 2 Jahren nicht mehr versetzt worden. Status: Geringe Wachstumshemmung, das Genitale ist klein, die Hoden treten leicht in den Leistenkanal zurück. Spasmophile Symptome sind nachweisbar. In den Wahrnehmungsstrukturversuchen zeigt er bereits den Erwachsenen gleiche Ergebnisse. Seine Gebärden sind absolut nicht kindlich. Das psychiatrische Gutachten besagt, daß die Veränderungen des Jungen im Sinne einer schizothymen Psychopathie mit hebephrenem Einschlag zu deuten

sind. Die Kapillaren sind klein bis mittellang, Neoknäuelformen. Die Durchblutung ist unregelmäßig (vasoneurotischer Symptomenkomplex). Die Sella (Tafel VII, Abb. 78) ist sicher zu groß, angedeutet verzogen. Das Dorsum ist schlank, die vorderen Clinoidfortsätze sind schlank und spitz.

18. Epilepsie und Sella

Von den möglichen pathophysiologischen Grundlagen der Krampfauslösung innerhalb der verschiedensten Epilepsiearten (genuine, symptomatische und Affektepilepsie) wird das Thema dieser Arbeit insoweit berührt, als diese Krampfarten möglicherweise alle mitunter unter dem Einfluß zugleich endokriner Drüsen, speziell der Hypophyse stehen. Folgt man den Darlegungen von Fritsch, so gilt als wesentlicher Teil der krampfauslösenden Ursachen zuerst eine herabgesetzte konvulsive Toleranz (gleichbedeutend mit der epileptischen Reaktionsweise Redlichs), auf die sich dann ein Reiz aufpfropfen kann, so daß ein Krampfanfall erfolgt. Nach Fritsch sollen die Nebennieren, Teile der Hypophyse und die sympathikotropen und adenotropen Teile der Schilddrüse toleranzerniedrigend wirken. Vor allem trifft das zu für die wasserretentionbedingende, blutdrucksteigernde und gefäßspasmenerzeugende Wirkung der Hinterlappenhormone.

Die histologischen Befunde der Hypophyse sind hier spärlich und uneinheitlich. Maron und Briesse fanden bindegewebige Entartung, Schou Hypertrophie der Hypophyse. Daneben sind noch Blutungen beschrieben worden, die aber vielleicht von den Konvulsionen herrühren, so daß es schwer fällt, diese Veränderungen als primär oder als Folgeerscheinungen zu deuten.

Ein weiteres Moment verdient kurz der Erwähnung: Mit zunehmender Quellung des Hirns steigt auch der intrakranielle Druck, wodurch die Möglichkeit der Sellaausweitung gegeben sein könnte. Die Befunde der vorliegenden Sellen sprechen allerdings gegen eine derartige Annahme. Bedeutungsvoller sind die 5 Brückenbildungen unter dem zahlenmäßig geringen Material, das sonst zum größten Teil normal große Sellen aufwies. Sucht man die einschlägige Literatur durch, nachdem besonders Schüller auf die Veränderungen des knöchernen Schädels aufmerksam gemacht hat, so ist neben Verkalkungsherden eine Hyperostose des Schädels der häufigste Befund. Sie ist meist an der Basis lokalisiert, und Schüller faßt sie als Residuen entzündlicher, traumatischer, besonders geburtstraumatischer Vorgänge auf. Gleichfalls sind Falxosteome beschrieben worden. Auf diese Weise lassen sich auch manche Brückenbildungen erklären. Sekundär mögen sie in einigen Fällen wiederum zu Störungen im endokrinen System Anlaß geben, die ja auch bei der Epilepsie zur Genüge bekannt sind.

Größen- und Formvariationen

Gemessen wurden 26 Sellen.

Sellagrößen		Sellaformen	
Sicher zu klein	keine	Tief	1
Eher zu klein	keine	Rund	9
Normalgroß	14	Bohnenförmig	10
Eher zu groß	4	Flach	—
Sicher zu groß	3	Verzogen	—
		Viereckig	1

Brückenbildungen . . 5

Vorwiegend fanden sich also normal große Sellen. Auffällig ist aber der Befund von 5 Brückenbildungen bei der verhältnismäßig geringen Zahl der Fälle[1]). Dazu kommen noch 4 hyperostotisch veränderte Dorsi. Die Form ist vorwiegend rund bis bohnenförmig.

Klinische Beispiele

E. Sch., 24 J., ♀, 172,5 cm groß, 67 kg schwer. *Symptomatische (?) Epilepsie.* In der Familie sind keine Erbkrankheiten bekannt. Ist operativ entbunden worden. Mit 7 Jahren machte sie eine Mittelohrentzündung durch, in deren Gefolge Schwindelanfälle auftraten. Mit 23 Jahren traten zum erstenmal Krampfanfälle auf, die mit Bewußtlosigkeit und Zungenbiß einhergingen. Die Anfälle wiederholten sich in etwa einwöchigen Abständen, traten zur Zeit der Menstruation aber noch häufiger auf. Nach Verlauf eines halben Jahres hat sie nur noch minutenlange Absenzen, oft zweimal täglich. Sie selbst gibt an, vor den Anfällen „Bilder" zu sehen (Eidetik?). Sie wird unruhig, muß sich irgendwie betätigen, so z. B. nimmt sie mitten in der ärztlichen Unterredung Brot aus der Tasche und beginnt zu essen. Kurz danach war sie nicht mehr ansprechbar, die Pupillen waren weit und reagierten nicht auf Lichteinfall. Dieser beobachtete Anfall dauerte 3 Minuten. Danach fühlte sich die Patientin sehr müde. — Nach zwei weiteren Jahren war der Denkvorgang verlangsamt, sie antwortete auf Befragen unpräzise und verspricht sich mehrmals (epileptoide Charakterveränderung?).

Der Habitus ist leptosom, kräftig, der Gesichtsausdruck etwas starr. Menarche im 15. Jahr, die Menses sind normal. Prä- und postmenstruell klagt sie über Schwarz- und Doppeltsehen. Die Kapillaren sind mäßig spastische Neoformen. Die Sella (Tafel VII, Abb. 79) zeigt eine Brückenbildung zwischen allen drei Clinoidfortsätzen.

I. Th., 7 J., ♂, 102 cm groß (Tafel VIII, Abb. 84, 84a, 84b). *Pyknolepsie mit epileptiformen Anfällen.* Väterlicher- und mütterlicherseits liegen schwere neuro- und psychopathische Belastung vor. Die Mutter ist in einer Tetanie gestorben. Als Kleinkind erkrankte der Junge an einer Rachitis. Die Zähne sind schlecht, der Bauch aufgetrieben. Die Unterschenkel sind im unteren Teile verkrümmt, rachitischer Thorax, Senkfuß. Die galvanische Prüfung ergab eine Übererregbarkeit im spasmophilen Sinne. — Seit einem Jahr wurden in Bethel epileptische Anfälle beobachtet. Der Junge fiel hier plötzlich nach hinten über, war nicht ansprechbar, die Arme waren erhoben, die Beine leicht angezogen. Die Gesichtsfarbe war anfänglich dunkelrot, dann zyanotisch. Er stand bald wieder auf, war aber sehr ermüdet. Die Untersuchung des Zentralnervensystems ergab keinen Hinweis auf einen umschriebenen Hirnprozeß. In seiner geistigen Entwicklung ist der Junge um 1 Jahr zurück. Die Sella (Tafel VIII, Abb. 84b) zeigt ebenfalls eine massive Brückenbildung. Die Kapillaren (Tafel VIII, Abb. 84a) zeigen zwischen Neoformen Merkmale der Entwicklungshemmung (Meso- und Archireste). Der Fall legt den Verdacht einer Nebenschilddrüsenepilepsie nahe. Leider gelang es trotz mehrfacher brieflicher Bemühungen nicht, über ihn weiteres zu erfahren, da er von auswärts war (vgl. S. 68).

19. Verschiedenes

Anschließend sollen noch einige Fälle beschrieben werden, die sich schlecht in eine der vorhergehenden Gruppen einordnen lassen, deren Sellabefunde aber auffällig sind.

Klinische Beispiele

M. W., 11 J., ♂, 158 cm groß (!), 50 kg schwer. Es handelt sich um eine *allgemeine Dystrophie* (Tafel VIII, Abb. 85, 85a). Der Patient entstammt einer Verwandtenehe. Durch die Geburt soll der Kopf stark seitlich zusammengedrückt gewesen sein. Die

[1]) Vgl. Joh. A. Schneider zu diesem Thema in seiner Arbeit (aus dem Institut für Konstitutionsmedizin an der Charité) in der Psychiatrisch-neurolog. Wschr. von A. Bresler, 1940, über die Beziehungen der Übererregbarkeitsepilepsie zur Hypophysenmittelhirnschwäche.

Geburtslänge betrug 65 cm (!). Es bestand ein völlig kreisrunder Rücken. Die Bänder und Gelenke waren auffallend überstreckbar. Daneben wurde eine Reihe von Defektbildungen festgestellt: Nabel- und Leistenbruch, doppelseitiger Kryptorchismus. Augenstörungen und Senkfüße. Er lernte mit 5 Jahren laufen, konnte in der Schule jedoch nie mitturnen. Die orthopädische Behandlung erzielte nur einen geringen Erfolg. Der Blutdruck ist niedrig, die Haut ist in einem ungewöhnlichen Grade verletzlich. An den dann entstehenden Hautnarben bemerkt man Kelloidbildungen (s. an den Knieen in Abb.). Die Unterlänge des Körpers ist betont, relative Hüftbreite, eingezogene Nasenwurzel, starker Fettansatz, starke Kyphose der Brust- und Lordose der Lendenwirbelsäule, kleines Genitale. Pseudomammae. Die geistige Entwicklung ist dem Alter entsprechend, die schulischen Leistungen z. T. hervorragend; zu jeglicher körperlichen Leistung ist der Knabe aber unfähig. Die Kapillaren zeigen ausdifferenzierte Neoformen. Die Sella (Tafel VIII, Abb. 85a) zeigt eine deutliche Brücke zwischen den Clinoidfortsätzen bei einem ziemlich dicken Dorsum.

H.-J. H., 10 J., ♂. Es handelt sich hier um eine *progressive Muskeldystrophie* und Andeutungen von adiposogenitaler Dystrophie. Der Junge stammt aus einer mütterlicherseits mit schwer degenerativen Erkrankungen belasteten Familie. Die Sella (Tafel VII, Abb. 80) ist normal groß, zeigt eine Pseudobrücke.

E. M., 25 J., ♀. Bei der Patientin besteht eine starke *Ödemneigung* und *latente Tetanie*. Der Vater starb an einer perniziösen Anämie. Geburt und Frühentwicklung o. B. Mit 10 Jahren erkrankte Patientin an einem Typhus abdominalis. Seit einem Jahr nimmt sie konstant an Gewicht zu, weiter klagt sie über Kopfschmerzen und starken Durst. Die Menstruationen wurden unregelmäßig. Leptosomer Habitus mit B-Augen. Die Augenbrauen sind an der Glabella zusammengewachsen, Skleren und Hautfarbe sind auffallend bläulich. An beiden Oberschenkeln finden sich Striae distensae. Mäßig starke Knöchel- und prätibiale Ödeme, ödematös gedunsenes Gesicht. Cor. o. B. Der Urinbefund ist normal, RR 120/70 mm Hg. Der Grundumsatz beträgt + 16%. Die Kapillaren zeigen Neoformen. Die Sella (Tafel VII, Abb. 82) zeigt eine Brückenbildung.

E. M., 52 J., ♀ (Sella in Tafel VII, Abb. 81). Die Patientin ist Mutter der vorher erwähnten Patientin E. M. (Sella, Tafel VII, Abb. 82). Die Sella der Mutter (Tafel VII, Abb. 81) ist diffus-körnig verschattet. Trotzdem ist bei der Patientin kein Symptom festzustellen, daß auf eine endokrine Störung schließen läßt. Menarche und Zyklus waren stets normal. Die Menopause begann mit 51 Jahren. Lediglich zur Zeit der Menses litt die Patientin an Migräneanfällen, die mit Erbrechen einhergingen. Die Patientin fühlt sich gesund. Der Blutdruck beträgt 180/110 mm Hg.

E. M., 40 J., ♀. Bei der Trägerin der Sella (Tafel VII, Abb. 83) besteht ein *Hermaphroditismus ext. masc.* Die Kapillaren zeigen Einsprengungen von Archiformen. Die Sella ist sicher zu groß, flach mit schlankem Dorsum, das etwas rekliniert erscheint.

Zum Schluß bringen wir noch zwei Nachträge:

1. Fettsucht und Sella

den uns freundlicherweise Dr. Wolfgang Schulz, früher Oberarzt an unserem Institut, aus seinem noch unveröffentlichten Manuskript mit Tsouloukidse zur Verfügung stellte.

„In unserer Arbeit über Fettsucht und Konstitution (aus dem Institut für Konstitutionsmedizin an der Charité) unter besonderer Berücksichtigung der jugendlichen Fettsucht wurden 131 Sellaaufnahmen verwendet, von denen 73 auf das männliche und 65 auf das weibliche Geschlecht entfielen. Die Aufnahmetechnik erfolgte in der gleichen Weise, wie sie vom Verfasser des vorliegenden Buches geschildert wurde. Unter Zugrundelegung der Durchschnittszahlen bei normalen Sellagrößen nach Kovacs ergab sich, daß die Größe der medianen Sellaprofilebene bei mehr als der Hälfte unserer männlichen Fettsuchtspatienten über dem höchsten Normalwert lag. Beim weiblichen Geschlecht waren es nahezu 50% der Fälle, die diesen Wert überschritten.

Unter den Durchschnittszahlen liegende Werte ergaben sich bei den Knaben einmal, bei den Mädchen zweimal. Eine Beziehung zwischen Körper- und Sellagröße bestand nicht.

Vollkommene Brückenbildungen waren 7mal vorhanden; 6mal bei Knaben, einmal bei einer Frau.

Auffallend war der große Formenreichtum der Sella. Die Anzahl der Sellen, die von dem Kreissegment oder einer sonstigen harmonischen Form abwichen, war recht beträchtlich. Auch hier zeigte das männliche Geschlecht mehr disharmonische Formen als das weibliche."

Der soeben (im Verlag Brüder Hollinek, Wien, Steingasse 25) monographisch erschienenen Arbeit aus unserem Institut von Dr. O. E. Rosinsky, Konstitutionsmedizinischer Beitrag zur Frage des Kryptorchismus beim Menschen (vgl. auch Wien. med. Wschr. 1940, 1—6) entnehmen wir ferner noch folgende Ausführungen als weiteren Nachtrag:

2. Verzögerter Hodenabstieg und Sella

„In der hier folgenden Zusammenstellung von 47 Sellen deszensus-gestörter Kinder ergibt sich unter Berücksichtigung gröberer Auffälligkeiten etwa folgendes Bild:

I. Gruppierung nach der Größe der Sella:

a) Sicher zu große Sellen	11
b) Eher zu große Sellen	3
c) Sicher zu kleine Sellen	1
d) Eher zu kleine Sellen	4
	19

Auffällig in der Größe waren mithin 19, unauffällig 28 Sellen.

II. Gruppierung nach den Knochenkonturen:

a) Brückenbildungen	6
b) Pseudobrücken	5
c) Stark genäherte Clinoidfortsätze	6
d) Die Sattelform nicht dem Alter entsprechend (verzogen usw.)	6
e) Dorsum verdickt	8
f) Dorsum hochgestellt	5
g) Verdacht auf Tumor	1
	37

Bei der obigen Aufstellung wurden 3 Sellen doppelt gezählt, da die Auffälligkeiten e—f, b—d, c—e gemeinsam auftraten. Berücksichtigt man dies, so ergibt sich, daß von 47 Röntgenaufnahmen der Sella turcica bei deszensus-gestörten Kindern 34 Aufnahmen in bezug auf die Knochengestaltung auffallende Abweichungen von der Norm zeigten (sowohl der Größe als auch der Form nach)."

20. Gesamtzusammenfassung

1. Plan dieser Arbeit war, die Sella turcica bei verschiedenen Konstitutionstypen und -anomalien zu untersuchen. Das klinische Beobachtungsgut hierzu sammelte W. Jaensch in seiner eigenen Klinik, wobei ihm C. W. Lohmann, Schwiegk und Abel (II. Med. Klinik der Charité) als Röntgenologen halfen. Ihrer Mitarbeit allein verdanken wir die in einem Jahrzehnt methodisch-einheitlich gewonnenen Sellabefunde. Verf. dankt daher auch den Genannten dafür, daß er dieses wertvolle und einmalige Beobachtungsgut sichten, ordnen und beschreiben durfte.

W. Jaensch verdanken wir, außer seiner Mitarbeit, die leitenden Gedanken und die Führung dieser zeitlich weitausgreifenden Forschungsarbeit.

2. Von etwa 1100 Sellen wurden aus technischen Gründen zu der Arbeit nur 841 verwandt. Mit den Nachträgen wurden also im ganzen 1076 Sellen beschrieben. Unter ihnen fanden sich 96 echte Sellabrücken.
3. Es wird ein Schema der Größen- und Formenbeurteilung mitgeteilt.
4. Zur Beurteilung der Sella ist notwendig:
   a) ihre Größe zu messen (mittlere Sellaprofilfläche),
   b) ihre Form zu bestimmen,
   c) Form und Größe mit dem Lebensalter in Beziehung zu setzen,
   d) Abweichungen von der harmonischen Form zu registrieren (ohne ihnen von vornherein eine bestimmte Bedeutung beizumessen).

   Schon die Variation eines der unter a—d genannten Punkte kann den Verdacht einer Hypophysenfunktionsstörung bestärken.
5. Variationen der Sellastruktur und Störungen der Entwicklung des Kapillarsystems stehen auch bei Fehlen von angeborenem Myxödem in Beziehung zueinander in der Weise, daß in einem hohen Prozentsatz beide gemeinsam vorkommen (etwa in 70%). Daraus ergibt sich, daß bei Vorliegen besonders grober morphogenetischer Kapillarstörungen in etwa 70% an eine hypophysäre Störung zu denken ist, hauptsächlich, wenn gleichzeitig noch andere hypophysäre Stigmata (vgl. S. 21) vorliegen und vor allem bei Abwesenheit hypothyreotischer Stigmen. Denn gerade zur Thyreoidea besitzen die Kapillarhemmungsformen eine besonders enge Beziehung (W. Jaensch, W. Wittneben, Th. Höpfner), und zwar in etwa 100% bei frühkindlichem Myxödem oder hypothyreotischem Kretinismus (vgl. auch W. Jaensch und O. Gundermann). Eines schließt das andere aber nicht aus.
6. Sellabrücken müssen als ein immer irgendwie bedeutsames Symptom aufgefaßt werden. Ihre Träger erfordern eine eingehende konstitutionsmedizinische Untersuchung bzw. Behandlung. Ihre Störungen können sich körperlich und seelisch, mitunter nur in einer der beiden Sphären äußern. In einem gewissen Teile dieser Konstitutionen scheint dem Stigma der Sellabrücke jedoch nur eine akzidentelle und individuelle, nicht zugleich immer erbbiologische Bedeutung zuzukommen. Denn es sind im Institut für Konstitutionsmedizin viele Fälle von Sellabrückenträgerinnen bekannt, die, bei vorhandenen individuellen Störungen ihrer eigenen Konstitution, in verschiedenem Ausmaße und mit verschiedenartigster Symptomatologie, trotzdem gesunde Nachkommen geboren haben. Niemals jedoch ist dieses Stigma völlig gleichgültig. Denn mindestens ist es begleitet von einer oft eindrucksvollen Verspätung oder Disharmonie einzelner Entwicklungsphasen im Aufbau der Konstitution. Diese Störungen bedingen aber für ihre Träger ein jeweils verschiedenes Maß bleibender Stigmatisierung als Spätentwickler oder konstitutionelle Schwächlinge schlechthin.
7. Es konnte keine für einen bestimmten Konstitutionstyp immer wiederkehrende Sellaform oder Sellagröße gefunden werden.
8. Variationen von Sellaform und -größe kommen in allen Konstitutionsgruppen vor. Ihre Häufigkeit ist jedoch in den Gruppen verschieden.
9. Sellagrößen- und Sellaformvariationen gehen meist Hand in Hand.

10. Die Hochwüchsigen und Akromegaloiden wiesen im größeren Prozentsatz zu große und runde Sellen auf.
11. In der Gruppe der Asthenien und Magersuchten fanden sich trotz Wuchsüberlängen auch zu kleine Sellen.
12. In der Gruppe der Wachstumshemmungen fanden sich neben zu kleinen auch sicher zu große Sellen.
13. Zahlenmäßig am häufigsten und gröbsten fanden sich in dem vom Verf. selbst beschriebenen Krankengut Sellavariationen unter den Entwicklungshemmungen.
14. Recht zahlreich waren Größen- und Formvarianten (besonders Brücken und Hyperostosen) unter den Schwachsinnigen.
15. Die Hypothyreosen hatten meist zu große Sellen.
16. Die Hyperthyreosen hatten neben vielen Größenanomalien viel Brückenbildungen und flache Sellen.
17. Bei den Epileptikern fielen reichlich Brückenbildungen auf.
18. In vielen Fällen geht die Schwere der Erkrankung mit der Sellavariation parallel. Das ist jedoch nur in bestimmten Einzelfällen zu erkennen und nur auf diese anzuwenden. Wurde eine schwere Sellaveränderung gefunden, so war meist auch das klinische Bild, in verschiedenem Außmaße und in verschiedenster Verteilung auf die körperliche oder seelische Sphäre, recht eindrucksvoll.
19. Aus allem ergibt sich, daß man bei dem Fahnden nach konstitutionellen Komponenten der allerverschiedensten Konstitutionen und Erkrankungsformen immer auch an die Sella turcica denken soll. Ihre Untersuchung ergibt oft die Erkennbarkeit überraschender Zusammenhänge, die auch therapeutisch bedeutsam sein können, besonders bei Jugendlichen und Kindern, aber auch bei Erwachsenen.
20. Es bestätigt sich hierdurch die von W. Jaensch geprägte Regel, „daß wir oft weiterkämen in der vorbeugenden Medizin, wenn wir die Sella ebensooft röntgen würden, wie wir heute Veranlassung haben, die Lungen zu röntgen". Hieraus ergibt sich mit Deutlichkeit, welche zentrale Stellung der Sella bzw. der Hypophyse innerhalb konstitutionsmedizinischer Gefüge zukommt: Die Selladiagnostik gehört mit zu den wichtigsten Forderungen einer Strukturpathologie wie -physiologie der indviduellen Konstitution der Persönlichkeit.
21. Über die Sellagrößen und Formen bei jugendlicher Fettsucht (von Wolfgang Schulz) kann vorläufig nur ausgesagt werden, daß die Sellagrößen bei mehr als der Hälfte der männlichen und bei nahezu 50% der weiblichen Fälle über dem höchsten Normalwert (nach Kovacs) lagen; auffällig war der große Formenreichtum der Sellen, wobei auf das männliche Geschlecht hiervon noch mehr Disharmonie der Form als auf das weibliche entfiel.
22. Bei deszensus-gestörten Kindern kann man sagen, daß nach O. E. Rosinsky die Röntgenaufnahme der Sella turcica besonders häufig Auffälligkeiten darbietet, sowohl der Größe als auch der Form nach. — Innerhalb der hier vorgelegten Gesamtübersicht über das Vorkommen von Sellaveränderungen bei allerverschiedensten klinischen Gruppen konstitutioneller Art dürfte diese Gruppe der descensus-gestörten Kinder und Jugendlichen nach unseren bisherigen Beobachtungen mit die häufigsten und schwersten Veränderungen zeigen. Entsprechende Verhältnisse zeigt in unserem eigenen Beobachtungsgut vor allem

unsere Gruppe von Entwicklungs- und Wachstumshemmung (S. 44). Es ist das keineswegs verwunderlich, da bei dieser Gruppe von „Minusvariation des körperlich-seelischen Reifezustandes" die hypophysäre Genese offenbar überwiegt, mindestens die hypophysäre Beteiligung. Fast Entsprechendes gilt aber von der von Joh. A. Schneider beschriebenen Gruppe echter Hypokalzämien, unter denen wir ferner zugleich echte Nebenschilddrüsenstörungen angeborener oder ererbter Art (auf Grund bestimmt gearteter Hypophysenzwischenhirnschwäche) zu sehen haben (T-Typus S. 65ff.). Dies steht nicht in Widerspruch zu den übrigen Ergebnissen: Bei der von W. Jaensch im Nachwort gegebenen Überschau und Rückschau über seine einschlägigen Arbeiten ergibt sich vielmehr die allerengste Beziehung einer in der Sellavariation zum Ausdruck kommenden verschiedengradigen und verschieden gearteten Hypophysenzwischenhirnschwäche zu einer Extremvariation der körperlich-seelischen Konstitution überhaupt, und zwar im Sinne einer Sprengung und Hemmung ihrer Entwicklungsharmonie. Letzteres verwirklicht sich übergreifend über alle sog. klinischen Konstitutionsgruppen und ebenso in verschiedenem Grade und Ausmaße auch übergreifend über sog. Normale und Abnorme überhaupt. Oft findet sich die Sprengung der Entwicklungsharmonie nur im funktionellen Gefüge, mitunter sogar in den seelisch-geistigen Anteilen letzterer Gefüge allein. Es ist aber begreiflich, daß gerade letztere beiden Beziehungen der extremen Sellavariation am ehesten bei den sog. Normalen, soweit sie hierher gehören, aufgefunden werden, und daß diese Beziehungen merkbar hier erst bei irgendwelchen funktionellen Belastungen, d. h. im Dekompensationsstadium der körperlisch-seelischen Konstitution (oder Persönlichkeit), hervortreten und dann allerdings evident werden können. Wie weit es sich um erbbiologisch bedingte echte Mutationen handelt, ist noch zu ermitteln. Wir haben den Eindruck, daß es sich überraschend oft um phänotypische Erscheinungen handelt, mindestens oft um Erbdeterminanten, deren Penetranz unter ungünstigen peristatischen Bedingungen stärker wurde, als unter günstigen zu erwarten gewesen wäre. Nicht selten dürfte es sich um sog. „Paraphorien" handeln oder auch um „dysplasmatische" Vorgänge der Konstitutionsbildung. Hier muß weitere Forschung der Erbpathologie im Sinne von Curtius einsetzen. Denn mit unseren oben formulierten „Eindrücken" ist natürlich noch gar nichts über den Erbgang und erbmäßige Strukturzusammenhänge ausgesagt.

23. Als Ergänzung dieser Zusammenfassung und als gewisse Einschränkung des obigen zugleich seien daher noch die letzten Formulierungen von Johann A. Schneider aus unserem Institut angeführt: „Auf Grund der Kenntnis des Schrifttums und der klinischen Erfahrungen des Instituts, besonders aber der Martinschen Untersuchungen, kann man über die Verwendbarkeit der Größen- und Formdiagnostik der Sella turcica folgende, vor allem für die Praxis brauchbare Regeln aufstellen:

a) Eine sicher zu kleine Sella oder gröbere Formvarianten, wie Brückenbildung, Pseudobrücke, Sellabändchen, hohes, steiles oder plumpes Dorsum (Raab), sind jeweils schon als solche, besonders aber bei einer eher kleinen mittleren

Sellaprofilfläche Zeichen einer funktionsschwachen Hypophyse, die ihren klinischen Ausdruck in verschiedenen Krankheitsbildern finden kann (z. B. gröberen Wuchsdisharmonien partieller und totaler Art, Asthenie, Dysplastik, psychischen, neurovegetativen und endokrinen Störungen).

b) Eine sicher zu große Sella kann Zeichen einer funktionsüberwertigen Hypophyse, aber auch einer funktionsschwachen Hypophyse sein, wie etwa eine Vergrößerung der Schilddrüse mit einer Überfunktion (Basedowstruma) oder einer Unterfunktion (Kretinkropf) verbunden sein kann (vgl. W. Jaensch S. 54).

c) Mittelgroße Sellen ohne besondere Formvariante sagen im konkreten Fall weder etwas im positiven Sinne aus, noch schließen sie eine hypophysäre Störung aus.

d) Auf die Haasche Methode der Messung des mittleren Sellaprofils mittels Pausen und Millimeterpapier kann im Einzelfall verzichtet werden, nicht aber für wissenschaftliche Arbeiten.[1])

e) Während die unter a—d aufgestellten Richtlinien sich auf die Erfassung konkreter Einzelfälle der Praxis beziehen, werden für Reihenuntersuchungen zu wissenschaftlichen Zwecken genaue Messungen aller Sellagrößen stets wichtige Ergänzungen anderer Untersuchungsmethoden sein" (Joh. A. Schneider).

24. Das gleiche gilt wahrscheinlich ferner für die Lagebestimmung der Sella turcica im Schädelinnenraum (nach Reich, vgl. Anm. S. 13) selbst bei normaler Form und Größe. Hier liegt offenbar eine weitere Möglichkeit vor, Funktionsanomalien der Hypophyse auch bei normaler Sellaform und -größe entwicklungsdynamisch zu verstehen. Dieser Beziehung konnte hier noch nicht nachgegangen werden. Hier bedarf der Konstitutionsmediziner auch der von W. Jaensch schon immer geforderten Mitwirkung einer „klinischen Anthropologie" (Konstitutionsanthropologie H. Bobers). Nachdem H. Bober und W. Munzel in unserem Institut (1937) die Wichtigkeit hypophysärer und kapillarmikroskopischer Konstitutionsstigmen innerhalb auch des Paradentoseproblems erwiesen hatten, erweiterte H. Bober an Paradentopathien von Kindern und Jugendlichen (1940) diese Erfahrungen in einer eigenen umfassenden Untersuchung, die den Wert unserer konstitutionsmedizinischen Diagnostik auch für dieses Gebiet erweist; letztere läßt daher — im Zusammenhang mit der hier vorgelegten Arbeit — auch die Forderung nach weitgehendster Berücksichtigung der Sellabefunde innerhalb der Klinik der Paradentose um so dringender erscheinen, die schon Weski (Berlin) zuerst erhoben hatte. Nachdem W. Jaensch ferner auf den therapeutisch erweisbaren Zusammenhang von Gebißanomalien (Zahnungsverzögerung und Zahnungsdisharmonien) bei Kindern erstmalig systematisch hingewiesen hatte, erscheint auch hierfür unsere hier vorgelegte Arbeit besonders wichtig, seit H. Bober und A. M. Kientopf in ihrem Konstitutionsbiologischen Beitrag zur Frage der Gebißanomalien (1939) die Forderung nach einer allgemeineren Konstitutionsdiagnostik und Konstitutionstherapie eingehend begründeten.

[1]) Wir bemerken hierzu (Martin), daß auch im praktischen Einzelfall mit zweifelhafter Größenordnung der Sella der Röntgenologe sich mit Vorteil der Haasschen Methode der mittleren Sellaprofilmessung wird bedienen müssen, um eine Entscheidung zu treffen.

21. Tabellen der Sellagrößen, Formvarianten, Altersverteilung

Der Buchstabe hinter der in Quadratmillimetern angegebenen Sellagröße bezeichnet die dazugehörige Sellaform (r = rund, t = tief, b = bohnenförmig, f = flach, ve = verzogen, vi = viereckig, Br = Brücke).

Zum 6. Abschnitt: „Hochwuchs, Akromegalie und Sella"

Alter	Männlich	Weiblich
8	81 r	
10	71 r, 152 b!	
11	51 b, 60 r, 78 f	74 r
12	52 r, 71 r, 98 r	69 b, 94 b
13	53 r, 83 r	
14	55 f, 74 b, 91 r	
15	125 t	
16	75 r	88 r
17	71 r	
23	72 f	123 r
24 und älter	87 r, 100 r, 104 r, 129 f	181 r!

Zum 7. Abschnitt: „Asthenie, Magersucht und Sella"

Alter	Männlich	Weiblich
6		57 r
7	67 r	
8	91 b	55 r
9	100 f	29 r, 39 r
10	56 r, 58 b, 67 b, 70 b	
11	46 f, 76 f	50 t, 55 b
12		43 Br, 63 r, 69 b, 85 b
13		53 r, 65 r, 67 vi, 76 f, 92 b
14	47 Br, 54 f, 63 f, 72 r, 73 r	90 r, 116 b
15	76 b, 87 b, 110 b	54 Br, 55 Br, 61 f, 80 b
16	92 f	
17	70 b, 81 b	
19	80 b, 100 f	
20	146 vi	
21		85 b
22		75 b, 84 b
23	74 f	85 f
24 und älter	70 f, 86 f, 100 vi, 111 ve, 149 r, 150 b	53 f, 54 f, 71 r, 72 f, 82 f, 82 r, 104 b, 116 b

Zum 8. Abschnitt: „Wachstumshemmung und Sella"

Alter	Männlich	Weiblich
4	41 r	
6	45 b	45 r, 55 f, 55 ve
7	44 r	31 b
8	47 r	
9	52 f, 55 r	34 b, 66 r
10	150 r	36 f, 38 b, 57 b, 71 b
11	50 r, 55 b	

Zum 8. Abschnitt: „Wachstumshemmung und Sella“ (Fortsetzung)

Alter	Männlich	Weiblich
12	43 t, 44 f, 45 r, 94 r	36 b, 40 Br, 53 r, 53 b, 56 r, 74 b
13	42 b, 68 r	72 f
14	40 f, 46 r, 75 r, 76 b, 86 t, 86 vi	55 Br, 58 f
15	64 r, 71 f, 76 r	43 b, 44 b, 76 b, 103 f
16	21 r, 44 b, 105 vi	83 b
17	80 b	70 f, 89 b, 94 b
18	116 r	77 Br
19	41 ve, 60 r, 70 b, 80 f, 87 r, 95 b	
20	80 r	50 r
22		65 r
23	69 b, 86 r	
24 und älter	48 r, 68 r, 73 Br	66 f, 79 t

Zum 9. Abschnitt: „Entwicklungshemmung, Infantilismus und Sella“

a) Infantilismus und Sella

Alter	Männlich	Weiblich
7	79 r	89 ve
9	67 vi	
11	58 r, 60 t	54 Br, 62 r, 70 r
13	63 r, 67 f, 97 r	68 b, 69 b, 94 b
14	75 b, 85 b, 125 r	63 f, 107 r, 108 f
15	53 t, 59 vi	42 f, 54 Br, 94 f
16	58 b, 63 b, 73 b, 76 r, 113 b	73 f
17	63 r, 75 r, 80 f, 85 b	76 Br, 125 r
18	63 r, 80 b	42 t, 83 r
20	92 f, 108 r, 112 ve	59 b, 74 b
21	96 Br	59 b, 109 b, 129 r, 130 b
23	86 r	72 f
24 und älter	93 Br, 100 f, 120 f	42 f, 68 f, 76 b, 76 f, 85 b, 90 f, 94 r

b) Entwicklungshemmung und Sella

Alter	Männlich	Weiblich
2	25 r, 59 r	58 ve
3	32 r, 41 r, 60 ve, 79 t	
4	47 r, 63 r	59 b, 62 vi
5	36 r, 42 r, 50 r, 55 Br, 57 r, 65 Br, 82 t, 83 ve	
6	36 r, 38 r, 40 f, 47 Br, 52 r, 53 r, 77 b	75 t
7	33 r, 55 b, 55 t, 55 Br, 58 r, 58 t, 61 r, 67 r, 85 r, 88 ve, 89 vi, 106 b	36 r, 40 t, 56 b, 74 r, 80 b, 89 f
8	38 b, 44 b, 45 Br, 46 r, 47 b, 63 b,	40 r, 40 r, 54 r, 64 b, 76 t
9	73 r, 74 b, 75 r, 75 b, 75 b, 78 r, 82 t, 103 b	
9	34 t, 47 t, 47 r, 57 Br, 59 ve, 61 r, 65 f, 67 ve, 67 vi, 69 b, 70 b, 76 r, 84 r, 86 r, 90 b, 95 ve, 103 b	40 r, 64 r, 66 r, 73 t
10	35 r, 38 r, 50 t, 59 t, 61 b, 62 r, 67 Br, 76 f, 77 ve, 78 t, 80 b, 96 f, 92 r, 153 t	39 r, 40 r
11	29 f, 42 b, 44 vi, 51 b, 52 f, 66 vi, 64 f, 70 t, 71 r, 78 b, 79 ve, 78 f, 85 f, 95 r, 97 r, 112 r	79 r

b) Entwicklungshemmung und Sella (Fortsetzung)

Alter	Männlich	Weiblich
12	21 r, 42 b, 43 r, 45 r, 58 vi, 61 r, 63 f, 63 t, 67 r, 69 b, 72 t, 72 ve, 79 r, 79 t, 79 Br, 81 ve, 82 t, 84 r, 95 t, 99 t, 101 r	65 r, 80 b
13	55 b, 60 f, 64 r, 67 Br, 69 b, 69 f, 70 vi, 80 b, 80 f, 82 b, 85 f, 97 r	60 b, 72 vi, 78 b, 79 b
14	43 b, 45 f, 49 ve, 55 Br, 58 b, 60 r, 63 f, 66 b, 70 ve, 72 Br, 76 r, 76 f, 80 r, 85 b, 86 r, 87 b, 91 vi, 94 b, 103 r, 125 t, 126 r	30 t, 56 r
15	47 b, 49 f, 53 t, 64 r, 71 f, 74 Br	44 b, 45 b, 80 b, 84 b, 85 Br, 89 r, 94 f, 103 f
16	44 f, 45 f, 62 b, 64 b, 62 r, 113 r, 124 vi	44 r, 67 t, 89 b, 99 r
17	30 b, 80 b, 80 Br	70 f, 96 t, 122 r
18	116 r	68 b
19	43 f, 77 r, 63 f, 114 f	57 Br, 79 r, 92 b
20	50 r, 62 r	90 r
21		96 r
22	76 f	158 f
23	86 r	78 b
24 und älter	63 b, 64 r, 93 Br, 99 r, 99 Br, 102 b, 116 b, 123 b, 129 f, 134 b	52 Br, 69 f, 78 b, 76 Br, 85 b, 90 b, 102 b, 103 Br, 113 vi, 115 f, 120 r, 120 f

Zum 10. Abschnitt: „Sprachentwicklungshemmung und Sella“

Alter	Männlich	Weiblich
3	63 r, 91 ve	44 r, 50 b, 52 t, 74 r
4	51 r, 71 r	44 Br, 51 b, 89 r
5	52 r, 82 r	58 r
6	38 r, 66 r	45 r
7	58 t, 79 r	36 r, 60 r
8	49 r, 69 b, 65 ve, 73 r	
9	65 f, 86 r, 92 r	45 r
10	58 f, 59 t, 63 r	50 t
12	52 b, 68 b, 69 b	56 r, 76 r
13	47 Br, 50 vi, 63 b, 84 b	
14	47 r, 66 b, 86 vi, 110 b	85 b
15	78 Br	59 Br
16	47 f	
17		84 f
18	74 b, 90 t	84 r
31	72 b	

Zum 11. Abschnitt: „Schwachsinn und Sella“

Alter	Männlich	Weiblich
2	25 r	
4	51 r, 71 r	
5	65 Br	
6	54 Br, 77 b	75 t
7	40 r, 55 Br, 58 r, 87 r, 94 r, 95 r	

Zum 11. Abschnitt: „Schwachsinn und Sella“ (Fortsetzung)

Alter	Männlich	Weiblich
8	53 r, 54 r	57 Br
9	43 t, 103 b	40 r, 45 r, 71 t, 75 ve
10	35 r, 68 r	47 t, 62 vi
11	50 Br, 99 r	
12	58 vi, 59 b, 72 r, 74 r, 81 vi, 88 r, 99 t	54 Br, 69 b
13	68 r	92 b, 94 r
14	54 r, 58 r, 86 r	74 r, 86 f
15	49 f, 96 f	55 Br
16	47 f, 69 r, 113 r	
17	30 b, 55 Br, 94 vi, 60 r	
20	89 f	
21		98 b
22	88 r	129 r
23		105 b
24 und älter		64 f, 86 r

Zum 12. Abschnitt: „Mongolismus und Sella“

Alter	Männlich	Weiblich
1	25 r	
5	126 b	
6	43 r	
8	38 b	
9		68 t
10		62 vi, 78 t
11	44 vi	70 r
12	73 r	73 b
19	63 f	

Zum 13. Abschnitt: „Pluriglanduläre Störungen und Sella“

Alter	Männlich	Weiblich
8	57 Br	
9	88 r	75 ve
10	67 b	53 f
16	50 Br, 78 f, 60 r	134 vi
18		97 b
19		103 vi
21		96 r
24 und älter	58 f	68 b, 96 vi, 101 Br, 153 r

Zum 14. Abschnitt: „Hypothyreose und Sella“

Alter	Männlich	Weiblich
1	37 r	
3		44 r, 50 b
4	41 r	
5	82 r	
6		61 r
7	61 vi	
8	29 b, 57 r	
9	72 r	66 r, 68 t, 77 r, 96 r

Zum 14. Abschnitt: „Hypothyreose und Sella“ (Fortsetzung)

Alter	Männlich	Weiblich
10		79 r, 94 b
11		46 b
12	83 t	44 vi, 78 r
13	65 t, 76 r	
15	108 b	45 r
16	46 f, 109 b	142 r
19		72 b
23		105 b
24 und älter		79 f

Dazu kommen noch 5 Brückenbildungen in den verschiedensten Altern.

Zum 15. Abschnitt: „Hyperthyreosen und Sella“

Alter	Männlich	Weiblich
6		55 b
7		41 t
11	59 ve	76 f, 86 b, 93 r
12	83 b	
16		73 Br
18	123 f	
21		47 Br, 98 b
22		76 r, 85 t
23		78 b
24 und älter	80 b, 84 Br, 90 b, 93 f, 96 b, 96 Br, 98 b, 98 vi	52 f, 55 b, 79 b, 79 b, 80 r, 81 f, 81 Br, 82 f, 83 b, 85 f, 90 f, 91 b, 93 Br, 95 f, 98 Br, 99 b, 103 Br, 112 f, 117 vi, 119 b, 131 b, 181 b

Zum 16. Abschnitt: „Spasmophilie, Tetanie und Sella“

Alter	Männlich	Weiblich
5	38 r, 48 r	
6	45 r, 52 r, 63 b	60 b
7	53 r, 58 r, 90 r	
8	56 t, 60 r, 74 b, 78 b	
9	51 f, 55 r, 57 r, 67 ve, 69 b	
10	50 r, 51 r, 68 r, 70 Br, 76 r, 76 f, 77 t, 78 b, 81 r	
11	52 b, 66 vi, 72 r, 95 r	43 r, 54 b, 70 b
12	48 b, 48 b	58 r
13	67 r, 71 r, 72 b, 90 b	81 b, 96 r, 96 t
14	52 r, 55 f, 60 f, 73 r, 84 b, 105 r, 108 b, 110 b	
15	80 r, 82 r, 87 t, 96 b	76 b
16	62 r, 124 r	
17	68 vi	
18	90 r	
19	80 f	96 f
21		84 b
22	86 vi	
23		44 Br
24 und älter	75 b, 88 r, 92 r, 93 b, 94 r, 98 r, 103 b, 106 b, 123 r	51 t, 51 Br, 61 f, 69 b, 76 b, 85 r, 87 b, 104 b

Zum 17. Abschnitt: „Psychopathien und Sella“

Alter	Männlich	Weiblich
11	68 r, 78 b	(85 Br)
13	48 b	
15	76 b	
16	78 f	115 r
17	63 r, 66 b, 68 f	
20		55 b
24 und älter	43 b, 70 f, 85 r, 88 r, 94 b	64 r, 71 t, 74 r, 80 ve, 84 b, 85 b, 95 vi, 100 r

Zum 18. Abschnitt: „Epilepsie und Sella“

Alter	Männlich	Weiblich
5		53 t
6		49 r
7	38 Br	49 Br, 74 r
10	56 b, 62 b	70 b
11	67 b	
13	65 r, 75 r	76 r
14	79 b	103 r
16		72 Br
17	62 b	
18	88 vi	
23	97 b	
24 und älter	78 r, 81 b, 96 r	51 Br, 71 Br, 81 r, 91 b, 113 b

Zum 19. Abschnitt: „Verschiedenes“

Die hier gefundenen Sellen sind in dem Abschnitt selbst näher erläutert.

22. Schrifttum

Asse und Wewe, Zur Röntgenologie der Sella turcica. Arch. Augenhk. 94. — Aschner, Physiologie der Hypophyse. H. d. i. S.[1]) Bd. 2, 1. — Backmund, K. H., Einige seltenere Krankheitsbilder, Meningiom, intrasellare Dursspangen. Röntgenprax. 1933, 11. — Bauer, K. H., Konstitutions- und Individualpathologie der Stützgewebe. Biologie der Person, Bd. 3. — Benda, Pathologische Anatomie der Hypophyse. Handbuch der pathologischen Anatomie des Nervensystems. — Berberich, J., und B. Fischer-Wasels, Schilddrüse und innere Sekretion. H. d. i. S., Bd. 1. — Berblinger, W., Pathologie und pathologische Morphologie der Hypophyse des Menschen. H. d. i. S., Bd. 1. — Derselbe, Zur Kenntnis der Simmondschen Krankheit. Endokrinologie 14, 6. — v. Bergmann, G., Magerkeit und Magersucht. Dtsch. med. Wschr. 1934, 4. — Derselbe, Pathologische Physiologie. — Biedl, A., Innere Sekretion. — Binswanger, F., Studien zur Physiologie der Schilddrüse. Endokrinologie 17. — Bober, H., Röntgenaufnahmen der Sella turcica. Fschr. Röntgenstr. 54. (Aus dem Institut für Konstitutionsmedizin an der Charité, Berlin.) — Derselbe, Schulkinderuntersuchung im Fläming, ein Beitrag zur Frage der Beziehungen zwischen Anthropologie und Klinik. Phil. Inaugural-Diss. Leipzig 1937 (aus dem Anthropologisch-Ethnologischen Institut der Universität Leipzig und dem Institut für Konstitutionsmedizin an der Charité, Berlin.) — Derselbe, Beitrag zur Frage der Bedeutung der Paradentopathien bei Schulkindern und Jugendlichen für die Gesundheitsführung. Dtsch. zahnärztl. Wschr. 1940, 3 (aus der

[1]) H. d. i. S. = Handbuch der inneren Sekretion.

Arbeitsgemeinschaft für Paradentoseforschung ARPA., Konstitutionsanthropologische Abteilung, Berlin.) — Derselbe und A. Munzel, Paradentose und Konstitution. Paradentium 1937, 2 (aus dem Institut für Konstitutionsmedizin an der Charité, Berlin.) — Derselbe und A. M. Kientopf, Konstitutionsbiologischer Beitrag zur Frage der Gebißanomalien. Dtsch. Zahn- usw. Hk. 1939, 12. — Derselbe, Jugendärzte. Arbeitsmethoden und Jugendgesundheitsführung. Zahnärztl. Rdsch. 1939, 23/25; 1940, 2. — Derselbe, Paradentalbefunde bei Schulkindern. Dtsch. zahnärztl. Wschr. 1939, 1, 2. — Bokelmann, O., Die spezielle Anatomie der Sella turcica und ihre klinische Bedeutung für die Erkennung der Hypophysengröße sowie Größe und Form der Sella zum anatomischen und funktionellen Hypogenitalismus. Fschr. Röntgenstr. 49. — Derselbe, Die Bedeutung der röntgenologischen Untersuchung der Sella turcica für die Beurteilung der sexuellen Funktionsstörungen. Arch. Gynäk. 151 und 158. — Boenheim, F., und F. Neumann, Beitrag zur Klinik der hypophysären Kachexie. Dtsch. med. Wschr. 1930. — Borberg, Histologische Untersuchungen der endokrinen Drüsen bei Psychosen. Arch. Psychiatr. (D.) 63. — Brill, L., Vergleichende Messungen der Sella turcica. Inaugural-Diss., Gießen 1933. — Bumke, O., Handbuch der Geisteskrankheiten, Bd. 3; Lehrbuch der Geisteskrankheiten, Epilepsie. Handbuch der inneren Medizin, Bd. 5, 3. — Chiari, Über basale Schädelhyperostosen und ihre Beziehungen zur Idiotie. Verh. dtsch. path. Ges. 1899. — Cimbal, W., Die Bedeutung der endokrinen Vorgänge für Psychosen und Neurosen. H. d. i. S., Bd. 3. — v. Dehn, Zur Kasuistik des hypophysären Zwergwuchses. Fschr. Röntgenstr. 29. — Erdélyi, J., Schädelveränderungen bei gesteigertem Hirndruck. Fschr. Röntgenstr. 42. — Derselbe, Diagnostische Verwertung der mit Hypophysengeschwülsten zusammenhängenden Röntgenveränderungen. Fschr. Röntgenstr. 38. — Fauser, A., und E. Heddaeus, Histologische Untersuchungen der innersekretorischen Drüsen bei psychischen Erkrankungen. Zbl. Neur. 74. — Franke, O., und E. Klafter, Untersuchungen über die Wirksamkeit des Cortigen. Endokrinologie 10, 3. — Frisch, Die pathologischen Grundlagen der Epilepsie. Z. Neur. 65. — Fründ, Klinische und röntgenologische Befunde bei Hypoplasie der Hypophysis cerebri. Beitr. klin. Chir. 141. — Fuchs, Zur Frühdiagnose der Hypophysentumoren. Wien. klin. Wschr. 1903, 6/7. — Gaal, A., Zur Diagnose der Hypophysengangstumoren. Röntgenprax. 1933, 8. — Derselbe, Die diagnostische Bedeutung der an der Sellawand vorkommenden Karotisimpressionen. Fschr. Röntgenstr. 52. — Gerson, W., Somatische und charakterologische Entwicklung Infantiler durch Organtherapie. Z. Kinderforsch. 1933, 42. — Golghamer, K., und A. Schüller, Die Varietäten der Sella turcica. Fschr. Röntgenstr. 33. — Gundernatsch, W., Entwicklung und Wachstum. H. d. i. S., Bd. 2, 2. — Haas, L., Einzelheiten aus der Röntgendiagnostik der Sella turcica. Fschr. Röntgenstr. 50, 51, 52. — Derselbe, Über die klinische Wertung der Sellagröße. Zbl. Neur. 122. — Derselbe, Erfahrungen auf dem Gebiet der Selladiagnostik. Fschr. Röntgenstr. 33. — Derselbe, Über die Entstehung der Sellavergrößerung extraselläreu Ursprungs. Fschr. Röntgenstr. 55. — Derselbe, Über die Bestimmung der Größe der Sellaprojektion. Z. Neur. 100, 4/5. — Herschan, O., Die Klinik der Entwicklungsstörungen. H. d. i. S., Bd. 3, 1. — Husler, J., Pathologie der Konstitution. Handbuch der Kinderheilkunde, Bd. 1. — Jaensch, W., Grundzüge einer Physiologie und Klinik der psychophysischen Persönlichkeit. Verlag J. Springer, Berlin 1926. — Derselbe, Die Hautkapillarmikroskopie. Marhold 1929. — Derselbe, Konstitution und Entwicklungsstörungen. Jkurse ärztl. Fortbild. 1932. — Derselbe, Körperform, Wesensart und Rasse. Verlag G. Thieme, Leipzig. — Derselbe, Psychophysiologische Konstitutionsdiagnostik. Handbuch der jugendärztlichen Arbeitsmethode. — Derselbe, Konstitution und Leistungsfähigkeit (Beurteilung der Leistungsfähigkeit des Gesunden und Kranken. Joh. Ambr. Barth, Leipzig). — Derselbe und Th. Höpfner, Sitzungsbericht der 15. Jahresversammlung der deutschen Gesellschaft der Nervenärzte. Z. Nervenhk. 88. — Derselbe und O. Gundermann, Methode und praktische Grundlage einer Reifungskontrolle bei Kindern durch Kapillarmikroskopie. Kinderärztl. Prax. 5, 2/3. — Dieselben, Klinische Rassenhygiene und Eugenik nach kapillarbiologischer Methodik, Veröff. a. d. Gb. d. Mediz.-Verw. R. Schoetz, Berlin, H. 1, 1934. — Derselbe und W. Wittneben, Archikapillaren, endokrines System und Schwachsinn. (II. Deutscher Kongreß für Heilpädagogik. Verlag J. Springer, Berlin.) — Kraepelin, Psychiatrie 3. — Kraus, E. J., Die Hypophyse (Handbuch der speziellen pathologischen Anatomie, Bd. 8). — Kreindler-Ellis, Zur Klinik der juvenilen Akrozyanose. Z. Kinderhk. 50, 1933. — Kovács, A., Untersuchungen über

die Sellagröße nach Haas bei Kindern und Erwachsenen. Fschr. Röntgenstr. 50. — Lazar und v. Wieser, Schwachsinn und Sella turcica. Sitzungsbericht des II. Deutschen Kongresses für Heilpädagogik, herausgegeben von Lesch. — Mandowsky, Zur Klinik des Infantilismus. Z. Klin. Med. 1933, 123. — Marémon, Studie über die Hypophyse und Sella turcica. Endokrinologie II, 1928. — Mayer, E. G., Röntgenuntersuchungen der Schädelbasis bei basalen Tumoren. Fschr. Röntgenstrahlen 35. — Derselbe, Über die röntgenologische Diagnose der Hypophysentumoren. Fschr. Röntgenstr. 46. — Derselbe, Grundsätzliches zur Erhebung und Wertung des Röntgenbefundes bei endokrinen Affektionen. Röntgenprax. 1. — Derselbe, Lageanomalien des Planum sphenoidale und ihre diagnostische Bedeutung. Röntgenprax. 1934, 7. — Meier, W., Durst und Konstitution. Veröff. Volksgesundh.dienst 1938, 7. — Mittasch, G., Individualpathologie und Krankheitslehre. Biologie der Person, Bd. 1. — Molz, O., Zur Konstitutionsbiologie und Psychologie des reinen Infantilismus. Diss. Marburg 1937. — Momose, Über die histologischen Veränderungen der Hypophyse bei experimentellem Hyperthyreodismus der weißen Ratte. Fol. endocrin. jap. 1933, 9. — Nissen, W., Der Kopf des Kindes und seine Entwicklung während des Wachstums und Konstitution des Kindes. Z. Konstit.lehre 1932, 16. — Reich, W., Hypophysometrie II. Fschr. Röntgenstr. 54. — Reinert, H., Beitrag zur röntgenologischen Selladiagnostik. Fschr. Röntgenstr. 35. — Redlich und Schüller, Über Röntgenbefunde am Schädel von Epileptikern. Fschr. Röntgenstr. 14. — Rosinsky, O. E., Konstitutionsmedizinischer Beitrag zur Frage des Kryptorchismus bei Menschen (aus dem Inst. f. Konstitutionsmedizin d. Charité), Monogr., Verlag Gebr. Hollinek, Wien 1940; Derselbe, W.M.W. 1–6, 1940; Derselbe, Konstitution u. Klinik, 3/4 1940 (Joh. Ambr. Barth). — Rothmann, Innere Sekretion und Dementia praecox. Zbl. Neur. 38. — Sabat, Die Röntgenuntersuchung des Kopfes bei Epilepsie. Röntgentaschenbuch 1914, Bd. 6. — Sartorius, W., Über die Möglichkeit einer objektiven Größenbestimmung der Sella im Kindesalter. Mschr. Kinderhk. 45. — Sterz, Psychiatrie und innere Sekretion. Zbl. Neur. 53. — Schüller, A., Röntgendiagnostik der Erkrankungen des Kopfes. — Derselbe, Die am Schädel erkennbaren Schädelveränderungen bei intrakraniellen Drucksteigerungen. Fschr. Röntgenstr. 21. — Derselbe, Röntgenuntersuchung des Schädels bei Epilepsie. Röntgenprax. 16. — Derselbe, Über Halisterese der Schädelknochen bei intrakraniellen Drucksteigerungen. Fschr. Röntgenstr. 21. — Schulz, W., und Tsouloukidse, Fettsucht und Konstitution erscheint voraus. bei G. Thieme. — Schneider, Sellabrücke und Konstitution. G. Thieme 1939, Leipzig. — Steiert, A., Über die kindliche Sella turcica, ihre normale Entwicklung und ihr Verhalten bei einer Reihe von abnormen Zuständen. Fschr. Röntgenstr. 38. — Velhagen jun., Sellabrücken, Arch. Augenhk. 108. — Wegelin, C., Schilddrüse. Handbuch der speziellen pathologischen Anatomie, Bd. 8. — Weygandt, W., Der jugendliche Schwachsinn. Stuttgart 1936. — Wieser, W., Zur Entwicklung der kindlichen Sella unter normalen und pathologischen Umständen. Wien. klin. Wschr. 1933, 41.

23. Tafelwerk

Verzeichnis der Abbildungen*)

Tafel I

Abb. 1—1a .... Isolierte Darstellung der Clinoidfortsätze durch Drehung des Kopfes.
Abb. 2—2a .... Darstellung der 3 Dorsumkonturen.
Abb. 3..... Darstellung der hinteren Clinoidfortsätze und des eigentlichen Dorsum.
Abb. 4..... Runde, kindliche Sella.
Abb. 5..... Runde Sella eines Erwachsenen.
Abb. 6—7..... Bohnenförmige und flache Sella von Mutter und Tochter bei Basedowerkrankung.

*) Die photographischen Originale, insbesondere die Sellaröntgenbilder, sind hier in $^2/_3$ Verkleinerung der Originalgröße wiedergegeben.

Den Bildteil für das Tafelwerk schuf Frl. Christa Teude im Photographischen Laboratorium des Instituts.

Abb. 8 ..... Tiefe Sella mit dickem Dorsum.
Abb. 9 ..... Viereckige Sella.
Abb. 10..... Verzogene Sella mit spitzem Dorsum; die hinteren Clinoidfortsätze sind nicht dargestellt. H. Sch., Entwicklungshemmung.
Abb. 11..... Verzogene Sella mit vorhandenen hinteren Clinoidfortsätzen.
Abb. 12..... Hyperostose der Dorsumbasis.
Abb. 13..... Große bohnenförmige Sella mit verdünntem, gering exkaviertem Dorsum.
Abb. 14..... Bohnenförmige Sella eines Kindes.
Abb. 15—15a .. I. M., Spasmophilie, Magerkeit, einseitige Brückenbildung zwischen allen drei Clinoidfortsätzen, Archikapillaren, Mesoreste.
Abb. 16..... Fadenförmige Brücke.
Abb. 17..... Mittelmäßig starke Brücke. H. E., Thyreotoxikose.
Abb. 18..... Brücke zwischen vorderen und mittleren Clinoidfortsätzen.
Abb. 19..... Die Clinoidfortsätze berühren sich fast (Pseudobrücke).
Abb. 20..... R. W., akromegaloide Veränderungen, sicher zu große Sella. Das Dorsum ist lang und dünn.

Tafel II

Abb. 21—21a .. H. K. M., hypophysärer Gigantismus, Sella eher zu groß, rund.
Abb. 22—22a .. H. E., Gigantismus und hypophysäre Fettsucht, Sella sicher zu groß, rund. Darstellung der 3 Dorsumkonturen.
Abb. 23—23a .. H. W., hypophysäre Magersucht, Sella normal groß, flach-schüsselförmig. Extraselläre Druckwirkung. Dickes Dorsum.
Abb. 24—24a .. E. D., Magersucht und Schwachsinn, Sellabrücke.
Abb. 25—25a .. M. I., Hochwuchs und Schwachsinn, Sella sicher zu groß, Vorderlappentumor?
Abb. 26..... L. K., konstitutionelle Magerkeit, Sella sicher zu klein, flach mit frontal geneigtem Dorsum und asymmetrischen Proc. clin. post.
Abb. 27..... U. B., asthenischer Hochwuchs und Magerkeit, Sellabrücke.
Abb. 28..... A. G., Asthenie und Magerkeit, Sella verzogen und sicher zu groß.
Abb. 29..... G. Sch., Magersucht und Glaukomanfälle, Sella sicher zu groß, intraselläre Ausweitung.
Abb. 30—30b .. Akromegaloid, Fall E. B., Sella sicher zu groß, flach, verdicktes Dorsum.
Abb. 31..... R. E., hypophysärer Zwergwuchs, Sella bohnenförmig, eher zu groß, schlankes Dorsum.
Abb. 32..... K. Sp., Entwicklungshemmung, Sellabrücke bei tiefer Sella.

Tafel III

Abb. 33—33a .. E. R., hypophysärer Kleinwuchs, Sella fadenförmige Brückenbildung.
Abb. 34—34a .. H. M., hypophysärer Kleinwuchs, harmonischer Infantilismus, Sella sicher zu groß, bohnenförmig.
Abb. 35—35a .. H. D., hypophysäre Wachstumshemmung, Sella winzig klein, Dorsum extrem dick.
Abb. 36—36a .. E. L., hypophysärer Zwergwuchs, Entwicklungshemmung, Fettsucht, Sella sicher zu klein, rund, kindliche Form. Dickes, steiles Dorsum.
Abb. 37—37a .. A. H., chondrodystrophischer Zwerg, Sella verzogen, sicher zu groß.
Abb. 38—38b .. G. Sch., hypophysärer Zwergwuchs, Fettsucht, Sella sicher zu groß, bohnenförmig, dickes, steiles Dorsum. Wachstumszonen.
Abb. 39—39b .. G. F., hypophysärer Zwergwuchs mit submyxödematösen Zügen, Archieinbrüche zwischen Neokapillaren. Sella sicher zu groß, bohnenförmig.

Tafel IV

Abb. 40—40a .. M. H., hypophysäre Entwicklungshemmung, Sella normal groß, tief mit dickem Dorsum, Pseudobrücke. Dysplastischer Habitus.
Abb. 41—41a .. R. M., Infantilismus, Sella sicher zu groß, rund-bohnenförmig.

Abb. 42—42a .. H. M., Infantilismus, Sella sicher zu groß, bohnenförmig. Bei beiden Zwillingen betonte Hüftbreite.
Abb. 43—43b .. M. K., Entwicklungshemmung, Mesoreste, Sella sicher zu groß, flach mit hohem Dorsum. Auffallende Schmalhüftigkeit.
Abb. 44—44c .. H. G., archikapilläre Entwicklungshemmung. Archihemmung, Zahnentwicklungsanomalien, Sella eher zu klein, verdicktes Dorsum. Leptosom-harmonischer Infantilismus eines Siebzehnjährigen mit kaum betonter Hüftbreite (vgl. Zwillinge in Abb. 41 u. 42 und Taf. V, Abb. 46).
Abb. 45—45b .. H. A., Entwicklungshemmung und Infantilismus, noch nicht geschlossene Epiphysenfugen eines 33jährigen Mannes, Sella sicher zu klein, flach mit dickem Dorsum. Betonte Hüftbreite (im Gegensatz zu Jüngling von Abb. 44), hypophysäres Gesicht; pyknisch-dysplastischer Habitus.

Tafel V

Abb. 46—46a .. J. K., Infantilismus, Sella sicher zu groß, bohnenförmig.
Abb. 47—47a .. G. B., Entwicklungshemmung, Sella sicher zu groß, verzogen.
Abb. 48—48a .. H. J., Infantilismus, Wachstumshemmung, Sella sicher zu groß, verzogen, hohes, plumpes Dorsum. Erinnert an hypophysären Zwergwuchs.
Abb. 49—49b .. E. Sch., Mikrozephalus, Epicanthus, Entwicklungshemmung, Mesokapillaren, Sella sicher zu klein, frühkindliche Form, hohes, plumpes Dorsum.
Abb. 50..... R. D., Entwicklungshemmung, Rachitis, Sella verzogen, sicher zu groß.
Abb. 51..... D. R., Entwicklungshemmung, Spasmophilie, Sella eher zu klein, erheblich flach.
Abb. 52..... P. H., Entwicklungshemmung, Infantilismus, Sella eher zu klein, flach.
Abb. 53..... B. T., asthenischer Infantilismus, Sella eher zu groß, rund, Pseudobrücke.
Abb. 54—54a .. F. Ö., Entwicklungshemmung, Lues congen., Archikapillaren, Sella sicher zu groß, rund.
Abb. 55—55a .. U. B., Debilität, hypoplastische Neokapillaren, Archi- und Mesoreste, Sella eher zu klein, tief mit starkem Dorsum.
Abb. 56..... P. Z., Infantilismus, Sella sicher zu groß, bohnenförmig, Dorsum sellae elongat.
Abb. 57..... E. Z., Sprachentwicklungshemmung, Sella sicher zu groß, verzogen, dickes, steiles Dorsum.
Abb. 58..... G. G., erethischer Schwachsinn, epileptiforme Anfälle, Sella sicher zu klein, tief, Pseudobrücke.

Tafel VI

Abb. 59—59c .. W. H., Schwachsinn, Archikapillaren, Sella winzig klein, frühkindliche Form.
Abb. 60—60b .. M. E., mongoloider Schwachsinn, lichtstehende Neokapillaren mit Einbrüchen von Meso- und Archiresten, Sella sicher zu groß, rund.
Abb. 61—61b .. I. Hö., Frühmyxödem, Meso- und Archikapillaren, Sella sicher zu groß, rund, hohes, schlankes Dorsum. Seit 1. Lebensjahr behandelt.
Abb. 62..... H. S., Schwachsinn, Sella sicher zu groß, rund, spitzes Dorsum.
Abb. 63..... A. H., Debilität, normal große Sella, aber zu dickes Dorsum.
Abb. 64..... H. L., Schwachsinn mit myxödematösen Zügen. Brückenbildung.
Abb. 65..... H. F., Schwachsinn, Brückenbildung.
Abb. 66..... V. M., Idiot, Brückenbildung.
Abb. 67..... E. F., mongoloide Debilität, normal große Sella mit wolkiger Brückenbildung.
Abb. 68..... Ch. M., pluriglanduläre Störung, Sella rund, normale Größe, Hyperostosen am Dorsum.
Abb. 69..... I. U., Thyreotoxikose intra graviditat., Sella normal groß, bohnenförmig, Pseudobrückenbildung.

Tafel VII

Abb. 70—70c .. I. H., sporadischer Kretinismus, Einbrüche von Mesokapillaren, Sella-aufnahmen in 2jährigen Abständen, Sella sicher zu groß, rund; steiles, langes, kräftiges Dorsum (Raabsche Variante).
Abb. 71 71a .. L. B., sporadischer Kretinismus, Sella sicher zu groß, rund, Dorsum wie in Abb. 70b, c.
Abb. 72– 72a .. I. D., leichter Mongolismus, Sella sicher zu groß, bohnenförmig.
Abb. 73 73a .. H. E., Psychopathie, Sella eher zu klein, sehr flach.
Abb. 74..... F. L., Thyreotoxikose, Sella flach, normal groß, schlankes Dorsum.
Abb. 75..... R. K., tetanoider Typ, Sella normal groß, bohnenförmig, dickes, pneumatisiertes Dorsum.
Abb. 76..... F. M., Tetanie, vasomotorische Störungen, Sellabrücke.
Abb. 77..... L. G., Tetanie, Sella normal groß, extrem dickes und hohes Dorsum.
Abb. 78..... H. D., Psychopathie, Sella sicher zu groß, angedeutet verzogen.
Abb. 79..... E. Sch., symptomatische (?) Epilepsie, Sellabrücke.
Abb. 80..... H.- J.H., progressive Muskeldystrophie, Pseudobrücke bei normal großer Sella.
Abb. 81..... E. M. (Mutter), Migräne, vollkommen verschattete Sella.
Abb. 82..... E. M. (Tochter), latente Tetanie, Ödemneigung, Sellabrücke.
Abb. 83..... E. M., Hermaphroditismus ext. masc., Sella sicher zu groß, flach.

Tafel VIII

Abb. 84—84b .. I. Th., Pyknolepsie, Nebenschilddrüsenepilepsie? Sellabrücke.
Abb. 85—85a .. M. W., allgemeine Dystrophie, Kryptorchismus, Sellabrücke.
Abb. 86—88.... 86 Neokapillaren (reife Formen); 87 Mesokapillaren, hier besser „Mesokapillarreste zwischen Neokapillaren", d. h. Reste frühkindlicher Gefäßformen; 88 Archikapillaren oder Reste embryonaler Gefäßformen am Nagelpfalz. Zur Methodik vgl. W. Jaensch und O. Gundermann, Klinische Rassenhygiene und Eugenik, R. Schoetz, Berlin 1934. W. Jaensch in: Zeller, Handbuch der Arbeitsmethoden des Jugendarztes. Joh. Ambr. Barth, 1938.

Tafel IX

Abb. 89..... Kapillarmikroskopischer Schlüssel nach W. Jaensch, C. Mandowsky, O. Gundermann (1931) zur Feststellung und vergleichenden Bezeichnung der häufigst vorkommenden morphogenetischen Kapillarbilder mittels kurzer Symbole. (Näheres bei W. Jaensch und O. Gundermann und bei W. Jaensch in W. Zeller, Handbuch der jugendärztlichen Arbeitsmethoden, a. a. O.)

Der frühere anthropologische Assistent des Institutes, Dr. phil. H. Bober, empfiehlt auf Grund einer persönlichen Mitteilung, aus der Gruppe II (Kapillarhemmung) des K.M.-Schlüssels die Kapillargruppen D_1—D_3 in die Gruppe I (Idealstruktur) herüberzunehmen, die Gruppe C_1 aber nach Gruppe III (Mesostruktur) zu versetzen, um noch klarere biologische Rangordnungsverhältnisse der morphogenetischen Kapillarstrukturen zu schaffen. W. Jaensch schließt sich diesem Vorschlage an. In unseren Aufstellungen wurde diesem Gesichtspunkt bereits von selbst Rechnung getragen (S. 30).



1

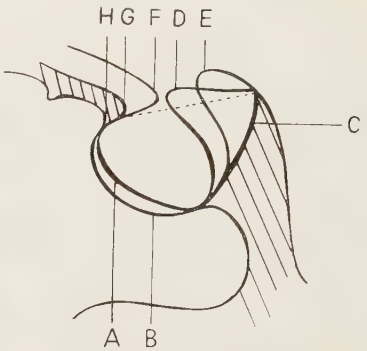

2



2a

1a



3



4



5



6

7



8



9



10



11

12



13



14

15



15a

16



17

18



19



20

Georg Thieme / Verlag / Leipzig

21

22

23

24

21a



22a



23a

24a



25



25a

26

27

28



29



30a

30



31



32

30b

Georg Thieme / Verlag / Leipzig

33

34

35

36

33a



34a



35a

36a

37

38

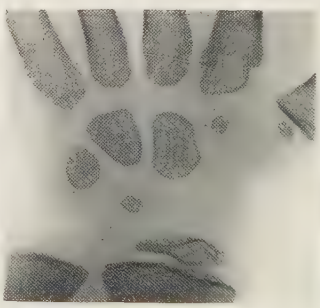

38b

39a

39

37a



38a

39b

Georg Thieme / Verlag / Leipzig

40

41 42

43

43a

40a

41a



42a

43b

44a



44b



44c

44

45



45a



45b

Georg Thieme / Verlag / Leipzig

46

47

48

49



49a

46a



47a



48a

49b



50



51



52



53



54



55



56



57



54a



55a



58

Georg Thieme / Verlag / Leipzig

59 59a

60

61



59b



60a



61a



59c



60b



61b



62



63



64



65



66

67

68

69

Georg Thieme / Verlag / Leipzig

70

71

72

73



70a



70b



71a



72a



73a

70c

74



75



76



77



78



79



80

81



82



83

Georg Thieme / Verlag / Leipzig

84

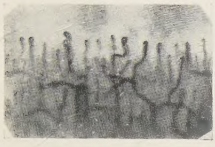

84a

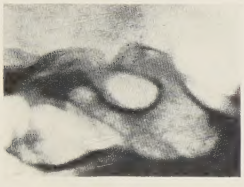

84b

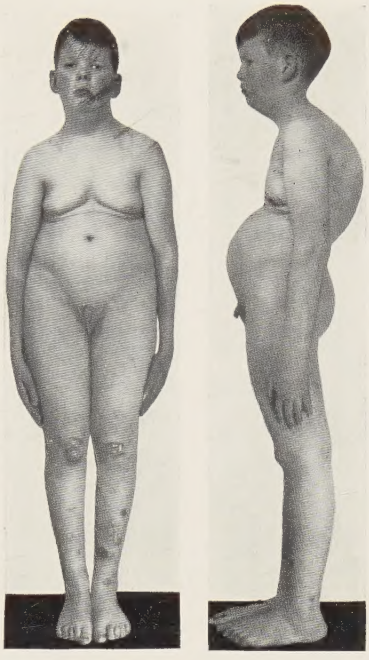

85

85a

86

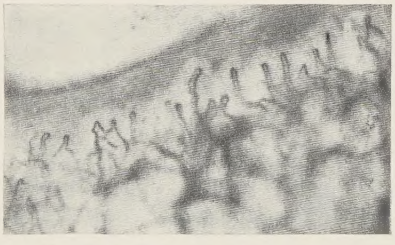

87

88

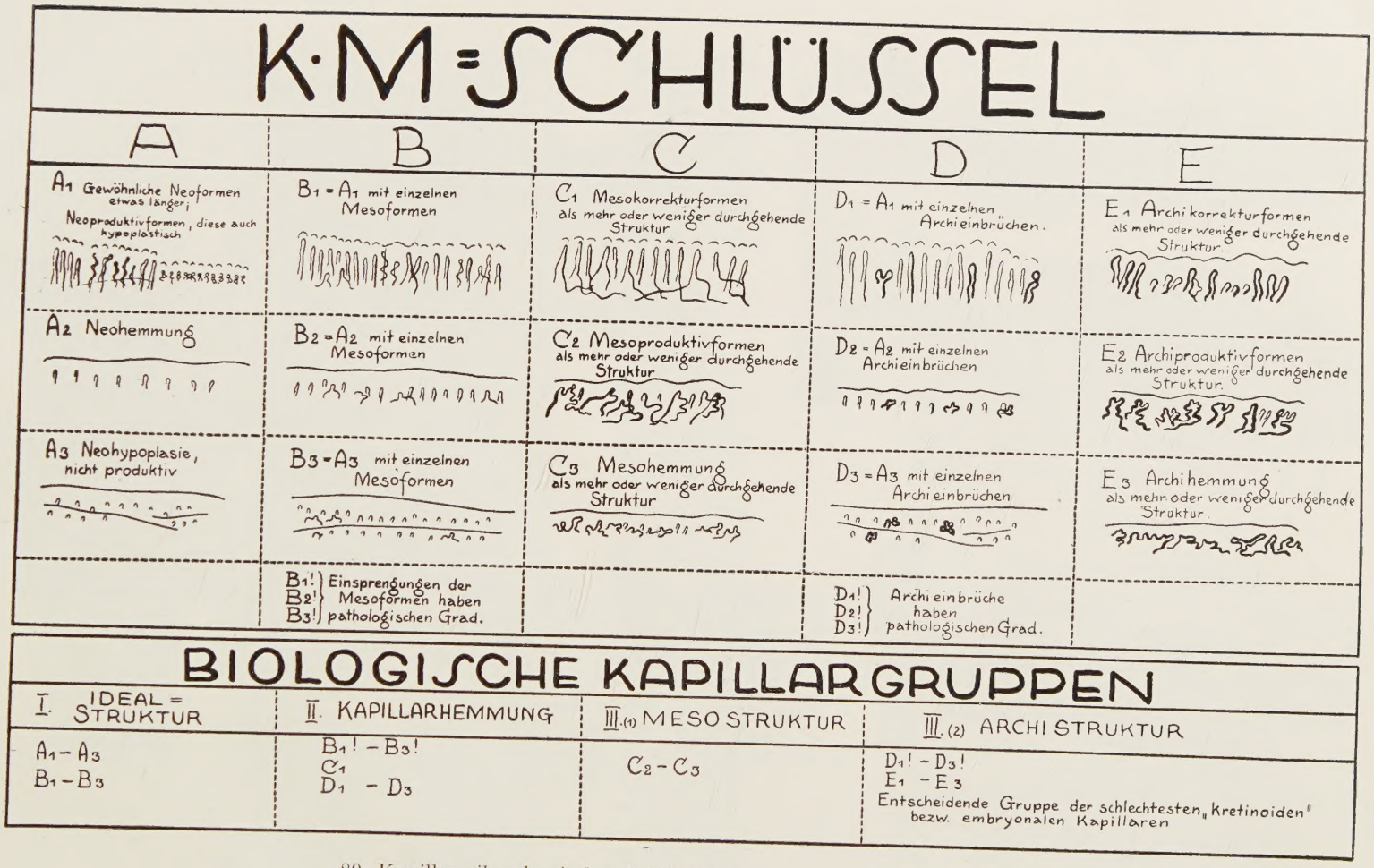

89. Kapillarmikroskopischer Schlüssel (W. Jaensch und Mitarbeiter)

Georg Thieme / Verlag / Leipzig

Lebenslauf

Am 9. März 1913 wurde ich als Sohn des Leutnants Otto Martin zu Schwedt a. O. geboren. Von Ostern 1919 bis Ostern 1921 besuchte ich die Herderschule in Berlin-Charlottenburg, wechselte dann zur Volksschule in Märkisch-Buchholz über. Seit Ostern 1923 besuchte ich das Reformrealgymnasium in Königswusterhausen, das ich bis zum Abitur Ostern 1932 absolvierte. Anschließend begann ich das Medizinstudium in Berlin, wo ich 1935 das ärztliche Vorexamen und im August 1938 das Staatsexamen bestand. Als Medizinalpraktikant ging ich zur II. Inneren Abteilung des Robert-Koch-Krankenhauses in Berlin und wechselte, nachdem ich hier 4 Monate gearbeitet hatte, zur geburtshilflich-gynäkologischen Abteilung desselben Krankenhauses über. Auf dieser Abteilung blieb ich weitere 5 Monate. Vom 15. Juni 1939 ab war ich an der Heilklimatischen Forschungsanstalt der Medizinischen Universitätsklinik Rostock tätig. Neben dem eigentlichen Studium und der späteren Praktikantenzeit arbeitete ich seit 1936 wissenschaftlich im Institut für Konstitutionsmedizin der Charité, Berlin an dieser Arbeit.

Herrn Prof. W. Jaensch möchte ich meinen besonderen Dank für die Überlassung des Themas und des Beobachtungsgutes aussprechen, ebenso für das Interesse und die Förderung, die Herr Prof. Jaensch der Arbeit selbst noch während unserer beiderseitigen Feldverwendung bei der gleichen Armee entgegengebracht hat.